Planmecan KKTT-laitteella tarkat kuvat myös yläniskan anatomiasta

Fysiatri **Seppo Villanen** (oik.) ja radiologian erikoislääkäri **Raija Mikkonen** Vantaan Magneetista.

Hanna Korlin
Juha Kienanen

Kivunhoitolääketieteeseen erikoistunut fysiatri Seppo Villanen huomasi pari vuotta sitten Lääkäripäivillä Planmecan osastolla KKTT-mallikuvan potilaasta, jolla näkyi selkeä murtuman jälkitila niskan alueella. Tästä syntyi ajatus testata hampaiden kuvantamiseen alun perin suunniteltua 3D-röntgenlaitetta myös niskapotilaiden kuvantamiseen. Nyt hyväksi havaitulla menetelmällä on kuvattu jo kolmisenkymmentä potilasta yhteistyössä hammaslääketieteellisiä röntgenpalveluita tarjoavan Pantomo Oy:n kanssa.

Mehiläisessä ja Vantaan Lääkärikeskuksessa vastaanottoa pitävä **Seppo Villanen** on lähettänyt KKTT (kartiokeilatietokonetomografia) -tutkimuksiin tähän mennessä pääsääntöisesti yläniskakivuista kärsiviä potilaita. ”Niskan rutiinimagneettikuvauksessa jää normaalisti yläniska osin kuvaamatta, sillä siinä otetaan poikkileikkeet C3-nikamasta alaspäin. Myös tavallinen niskaröntgen otetaan nykyään rutiinisti niin, ettei yläniskaa kuvata. KKTT-kuvauksella taas saadaan katettua koko yläniskan alue kallonpohjasta C4-nikamaan, eli juuri se alue, joka jää rutiinitutkimuksista usein puuttumaan.”

Villasen niskapotilaat kuvataan Pantomo Oy:n **Planmeca ProMax® 3D** -laitteella, ja kuvat lausuu Vantaan Magneetin radiologi **Raija Mikkonen.** ”Olemme tehneet Raijan kanssa vuosia yhteistyötä”, Villanen kertoo.

Useimmissa potilastapauksissa KKTT-kuvaus tehdään magneettitutkimuksen tueksi, sillä menetelmät täydentävät toisiaan. Toisinaan kuitenkin pelkkä KKTT riittää: ”Pehmytkudoksista ei siinä saa käsitystä, mutta jos kuvista saa riittävän vastauksen senhetkiseen kysymykseen, ei muita menetelmiä tarvita.”

Magneettikuvissa taas luurakenteet eivät näy hyvin, ja pienet luut sekoittuvat helposti arpikudokseen. ”KKTT-kuvassa pienetkin luumuutokset näkyvät erinomaisesti”, kertoo Mikkonen.

Ohuet leikkeet, matala sädeannos ja luonnollinen pään asento

Yksi KKTT-kuvantamisen monista eduista on matala sädeannos esimerkiksi perinteiseen CT-kuvaukseen verrattuna. Lisäksi menetelmällä saadaan ohuet, peräti vain 0,16 mm:n leikkeet. Trauma-CT-kuvaukset tehdään sairaaloissa yleensä 2 mm:n leikkeillä, ja MRI-tutkimus toisinaan jopa 5 mm:n paksuisilla leikkeillä. ”Mitä ohuempi leike, sitä luotettavampi se on kun tutkitaan pieniä asioita”, Villanen sanoo. ”Mitattavuus ja tarkkuus on pienemmillä leikkeillä parempi. 2 mm:n leike näyttää kyllä isot murtumat, muttei välttämättä pieniä avulsiomurtumia.”

Lisäksi KKTT-kuvauksessa saadaan jälkikäsittelyllä kaikki tarvittavat leiketasot. ”Ne saadaan myös *high resolution* CT-kuvauksella, mutta silloin sädeannos on vieläkin korkeampi”, Mikkonen kertoo.

Yksi KKTT-kuvantamisen monista eduista on matala sädeannos esimerkiksi perinteiseen CT-kuvaukseen verrattuna."

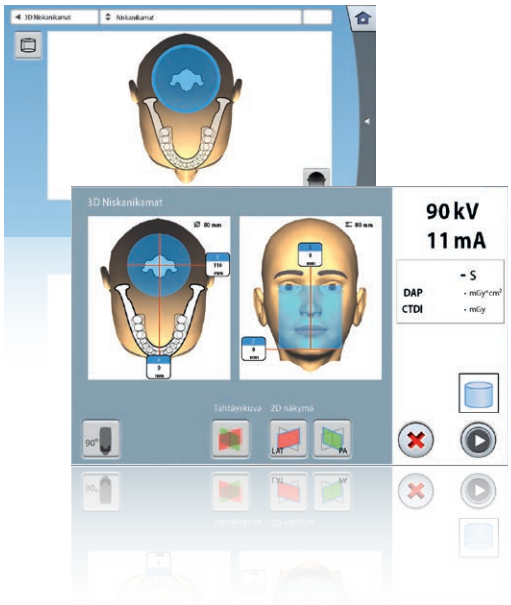

KKTT päihittää CT:n myös kuvausasennossa. CT-kuvaus suoritetaan makuuasennossa, kun taas KKTT istuma-asennossa, jolloin pään asento on vapaampi. "Makuuasennossa pään kuorma ei ole täysin luonnollinen. Toiminnallisia kuvia pitäisi muutenkin ottaa nykyistä enemmän, jotta saataisiin kuvattua esimerkiksi enemmän normaalia työasentoa vastaava tilanne."

Nopea kuvaustapahtuma on potilaalle miellyttävä

Potilaan kannalta KKTT-tutkimuksessa miellyttävää on alhaisen sädeannoksen lisäksi toimenpiteen nopeus. Siinä missä tavallinen magneettikuvaus kestää noin 20–30 minuuttia ja funktionaalinen kaksikin tuntia, KKTT-kuvaus on ohi alle minuutissa.

"Moni potilas on ihmetellyt, että tässäkö tämä oli", kertoo Pantomo Oy:n radiologian erikoishammaslääkäri **Mika Mattila,** joka kuvaa Villasen lähettämät niskapotilaat. "Planmecan laitteessa on kätevä kaularankaohjelma, jonka valitsemalla laite säätää itsensä automaattisesti oikeaan asentoon. Ainoa ero potilasasettelussa hammaskuvaukseen verrattuna on, että niskapotilaiden päätä täytyy kääntää todella varovasti."

Avoin potilasasettelu ilahduttaa myös ahtaanpaikankammoisia. "Joillekin saattaa olla suurikin helpotus, kun ei joudu putkeen kuvattavaksi."

KKTT-kuvat vammapotilailla

Villasen tähänastisista KKTT-potilaista osa on saanut niska- tai päävamman erilaisissa tapaturmissa: auto-onnettomuuksissa, ratsastustapaturmissa, kaatumisissa tai työmaalla päähän pudonneista raskaista esineistä. Noin 17–80-vuotiaista potilaista enemmistö on naisia.

"On tutkittu tosiasia, että samassa kolarissa naiset vammautuvat herkemmin kuin miehet. Kolareissa olennaista on pään asento, ja naiset tekevät usein sen virheen, että kääntyvät ensin katsomaan onko lapsilla takapenkillä kaikki ok. Ei pitäisi vilkuilla taakse vaan suojata itsensä", Villanen sanoo.

Villanen ja Mikkonen kertovat, että yläniskan aluetta on ylipäänsä tutkittu vasta vähän aikaa. "Yläniska on ollut vähän sellaista ei-kenenkään-maata, vaikka se on yksi elimistön liikkuvimmista nivelistöistä. Neuroradiologi tutkii aivoja, ja radiologi tavallisesti C3-nikaman alapuolista aluetta. Niskavammapotilaan hoito on vaativaa

Radiologian erikoishammaslääkäri **Mika Mattila** Pantomo Oy:stä kuvaa Seppo Villasen lähettämät niskapotilaat **Planmeca ProMax® 3D** -laitteella.

moniammatillista yhteistyötä, johon tarvitaan kliinikko, fysioterapeutti ja radiologi. Mikäli epäillään vielä samanaikaista aivo- tai selkäydinvammaa, tarvitaan lisäksi neurologi ja neuropsykologi."

KKTT-kuvaus on edullinen tutkimusmenetelmä, johon myös vakuutusyhtiöt ovat myöntäneet maksusitoumuksia, Villanen kertoo.

Uusi taso tarkkuuteen

KKTT-kuvista on hyötyä myös osteoporoosin ja kulumamuutosten tutkimuksissa, sillä ohuet leikkeet antavat tarkan käsityksen luun rakenteesta. "CT-kuviin verrattuna KKTT tuo tarkkuuteen aivan uuden tason", Villanen sanoo.

Planmeca Romexis® -ohjelmisto toimii tehokkaana apurina: "Ohjelmisto on nopea, visuaalinen ja helppokäyttöinen, ja erilaiset mittaukset, rullaukset ja vieritykset toimivat hyvin. Paperitulosteet ovat laadukkaita. Ohjelmisto on myös hyvin visuaalinen työväline lääkärien ja fysioterapeuttien koulutuksessa."

Muutaman vuoden jatkuneesta yhteistyöstä iloitaan myös Pantomossa. Pilotti-projektina alkaneesta kokeilusta on ollut aidosti hyötyä. "On hienoa, että tällaiselle kuvausmenetelmälle keksitään erilaisia käyttötapoja, joilla saadaan lisäinformaatiota ja pystytään selvittämään potilaan vaivojen taustaa", Mattila sanoo.

Vertailutaulukko

	CT-kuvaus	Magneettikuvaus	KKTT-kuvaus
Kuvausasento	Maaten	Maaten	Istuen
Nopeus	Suhteellisen nopea	Hidas	Nopea
Säteily	Suuri sädeannos	Ei säteilyä	Pieni sädeannos
Kuva-alue	Rajattavissa	Rajattavissa	Pieni kuva-alue (C0–C4)
Toiminnalliset tutkimukset	Mahdollisia	Mahdollisia	Mahdollisia, ei ole vielä testattu
Leikepaksuus	1 mm	2 mm	0,16 mm
Artefaktat	Hampaat, metalli	Metalli, liike	Nopea kuvaus, hampaat eivät häiritse kuvanlaatua

Potilastapaus

Perusterve 58-vuotias nainen. Niska kipeytynyt ja jäykistynyt kahden vuoden aikana niin, että pää ei enää käänny. Ajoittaista huimausta. Voimakas aristus oikealla C1/C2-niveltasolla. Tulehdullista reumatautia ei ole todettu.

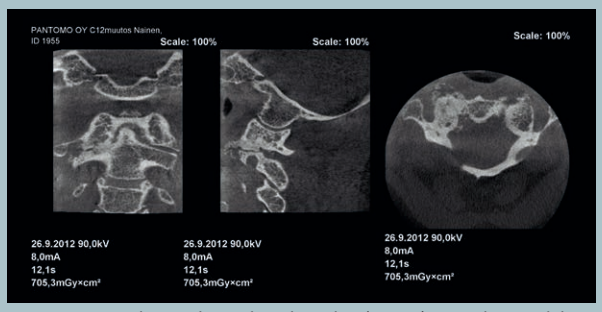

Kuva 1. Oikean atlantoaksiaalinivelen (C1-C2) voimakas madaltuma. Nivelpinnan alaisessa luussa on kalkkeutumista ja pieniä luun kystiä. Luurakenne erottuu tarkasti.

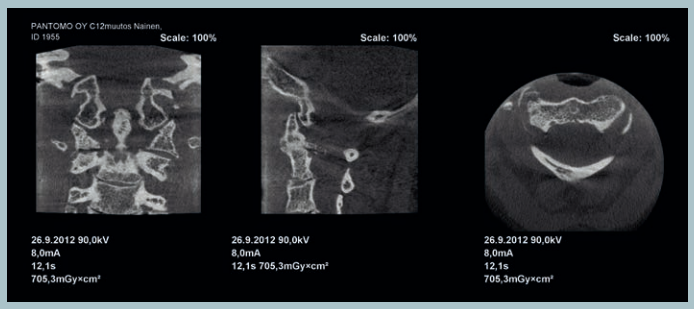

Kuva 2. Oikeassa atlantoaksiaalinivelessä on voimakasta madaltumaa ja osteofyyttimuodostusta. C2-nikaman puolella nivelpinnan alainen kysta.

KKTT-kuvaus niskan alueella – käyttöindikaatiot

- Yläniskan luisen anatomian selvittäminen, tasot C0–C4 (ei nivelsiteiden kuvaukseen)
- Yläniskan murtumat
- Yläniskan avulsiovammat
- Yläniskan nivelrikon/reuman erotusdiagnostiikka
- Yläniskan subluksaatio ja rotaatiovirheasennot
- Luun sisäinen rakenne

Kuva 3a. Densin siirtymä vasemmalle suhteessa C1-nikamaan. Atlantoaksiaalinivelissä osteofyytit.

Kuva 3b. Kookas anteriorinen osteofyytti atlantoaksiaalinivelessä.