Hypermobiliteetti; clinical tips and trics JalkamestariX 030519

Seppo Villanen fysiatri, yl.el. kivunhoidon ja kuntoutuksen erit.pät. Mehiläinen, Terveystalo, (Orton). TELK

Invasiivinen kivunhoito, neuromodulaatio

www.worldinstituteofpain.org

www.neuromolution.com

diagnooseja

- M24.2 nivelsiteen sairaus, tarkemmin määrittämätön nivelsiteiden löysyys
- M35.7 hypermobiliteettioireyhtymä (HMS tai HS) tai BJHS (benign joint hypermobility syndrom) = GHJ (General Joint Hypermobility Syndrome)
- Q79.6 Ehlers-Danlos oireyhtymät (EDS)I-XIII, diagnoosi viivästyy eniten , tarvitaan 20 erikoislääkäriä ennen kuin oikea diagnoosi saadaan (Castori 2009). Diagnostinen vuokartta (Colombi M 2015)
- Q82.88 cutis laxa,L57.4 cutis laxa senilis
- Q87.4 Marfan oireyhtymä (MFS), Loyes-Dietz
- Q78 Osteogenesis imperfecta (OI)
- Kontrakturaali oireryhtymä, epidermolysis bullosa, pseudoxanthoma elasticum, silvermans syndrome
- ECM (extracellular matrix) RYR1- SEPN1 myopatiat (Donkervoort 2015)
- M36.8, D80.1 hypogammaan liittyvä sidekudossairaus

Hypermobiliteetin prevalenssi eri väestöryhmissä, ikä ja sukupuoli vaikuttavat myös

Table 1. Prevalence of hypermobility among non-Caucasian women and men in various age groups using validated hypermobility tests and criteria.

Study	Race, Age, yrs	Prevalence of Hypermobility Female, % (N)	Male, % (N)
Walker[13]	Amerindians, 0–19	18 (212)	12 (184)
	Inuit 0–19	32 (165)	29 (133)
Klemp[14], New Zealanders	Caucasian > 5	6 (195)	2 (159)
	Maori > 5	9 (256)	2 (182)
El-Garf[21], Egyptians	Arabic 6–15	18 (498)	14 (499)
Pountain[61], Oman inhabitants	Mixed Arabic 16–25	29 (178)	9 (131)
Al-Rawi[62] Iraqis	Arabic 20–24	39 (1187)	25 (587)
Al-Rawi[50], Iraqis	Arabic 23–65	18 (76)	—
Birrell[6], Yoruba Africans	Negroid 6–66	57 (116)	35 (88)
Beighton[5]*, Tswana Africans	Negoid ≥ 20	20	6

* Beighton did not define any criterion, but mentioned that 80% of females and 94% of males had 0–2 positive tests.

Das Ehlers-Danlons syndrom S.Böhm ym Orthopäde 2002:31;108-121

- Jo muinaiset skyytit…
- Hippokrates 400 BC nivelet ja arvet
- Janszoon van Meekeren 1668, kirurgi Amsterdam
- Dr Tschernogubow 1892, (ihot.l. Venäjä)
- Ehlers Edvard ihot prof, Tanska 1901
- Danlos Henri sisät.l., Ranska 1908
- Von Pommeau und Soulie; nimi: EDS syndrooma - nimitys (aika ?)
- Parkes Weber 1.nosologia Ehlers-Danlosin syndroomille 1933
- Hypermobiliteettisyndrooma 1932

The man behind the syndrome. P. et G. Beighton Spinger Verlag 1986

Edward Lauritz Ehlers 1863-1937 Tanska

Henri Alexandre Danlos 1844-1912. Pariisi

Beightonin kriteerit: käsipainoitteinen (yläraajoista 6.). Posit. on 5/9 -9/9

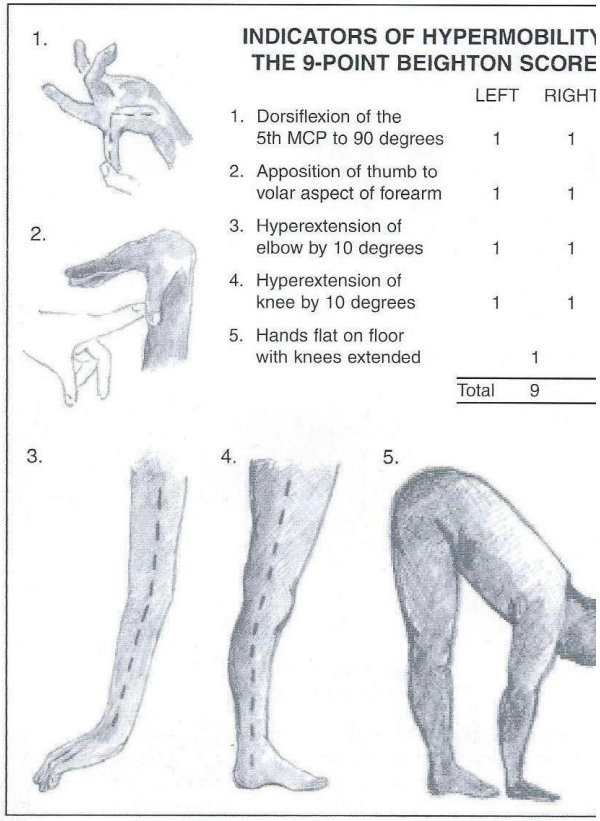

INDICATORS OF HYPERMOBILITY
THE 9-POINT BEIGHTON SCORE

	LEFT	RIGHT
1. Dorsiflexion of the 5th MCP to 90 degrees	1	1
2. Apposition of thumb to volar aspect of forearm	1	1
3. Hyperextension of elbow by 10 degrees	1	1
4. Hyperextension of knee by 10 degrees	1	1
5. Hands flat on floor with knees extended	1	
Total	9	

Reprinted by kind permission of the American Journal of Genetics 77:31-37 (1998)
© 1998 Wiley-Liss, Inc. a subsdiary of John Wiley & Sons, Inc.

EDS klassinen

(a) Black haemosiderin deposits from old bruising of the shins. Similar changes occur in Classical, Vascular and type VIII families

(b) Wrinkled and scarred knees typical of Classical type EDS.

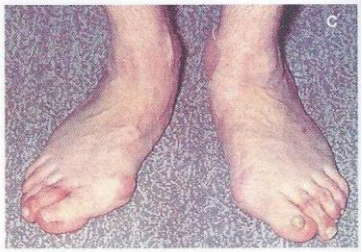

(c) "Diamond shaped" feet with bilateral hallus valgus (twisted big toe). This is typical of Classical, Hypermobility and Arthrochalactic type EDS.

(d) Extreme pes planus (flat feet) as looked at from the rear. This patient with Kyphoscoliotic type EDS actually weight bears on the inside of the flattened arches. As seen from behind, the ankle is rotated clockwise on the left and anticlockwise on the right. Milder pes planus is also seen in Classical and Hypermobility type EDS.

EDS diagnoosia

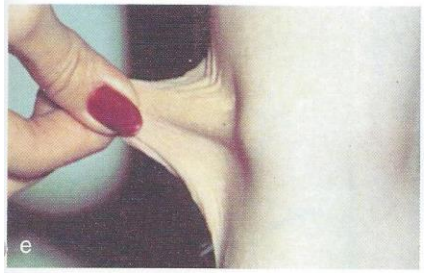

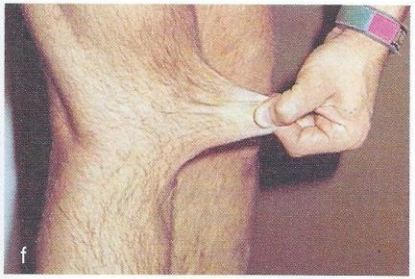

(e & f) Hyperexensibility of the skin of the elbow and knee respectively. This strongly suggests Classical, Hypermobility or Arthrochalactic type EDS.

(h) Facial features of Classical type EDS. The eyes slant downwards and outwards which is common in some families. Note the hyperextensible neck skin and the scarred forehead.

(g) Positive Gorlins sign with the ability to extend the tongue forwards and upwards to touch the tip of the nose. It is typical of certain EDS subtypes, but not confined to this disorder.



(i) Typical facial features of Vascular type EDS. The widely spaced eyes and lobeless ears are typical of this subset.

HMS

- Hypermobility syndrome, Kirk, Ansell; Bywaters 1967
- BHJS-normaalin ääripää (Jessee 1980)
- Benign Joint Hypermobility Syndrome (BHJS) Berliinin kokous 1986, Brighton 1988.
- British Society of Rheumatology 1991: HMS kriteerit, spesifiteetti 93 %, sensiviteetti 93%, ikäryhmä 16-85, huom. ei voi käyttää lapsilla
- Joint Hypermobility – tärkeä tunnistaa (Hakim ja Grahame 2003)

M35.7 HMS kriteerit

- Major:
- beighton 4/9 tai enemmän, nivelkivut yli 3 kk 4 tai useammasa nivelessä
- Minor criteria: beighton ikätasoitus
- nivelkipu 1-3 nivelessä tai selkäkipu yli 3kk, spondylolyysi tai listeesi,
- diskolaatio tai subluksaatio yhdessä tai useammassa nivelessä,
- Pehmytkudosoireet: epikondyliitti, tenosynoviitti, bursiitti yli 3 kohdassa
- Marfanoidi habitus
- Poikkeava iho , striiat, papapyrusiho, arvet
- Silmät, silmaluomet putovat, myopia, ihopoimu
- Suonikohjut , kohtuprolapsi, tyrät
- Jos on EDS 1. asteen sukulaisilla niin riittää 2 min krit, muuten 2 maj tai 1 maj +2 min tai 4 min. krit.

EDS alaryhmät

- Aik 1960, Berlin nosology 1988
- Villafranche 1997 nosologia Am J Med Genet, 77;31-37, 1998
- Klassinen; EDS I ja II, (COL5A1 ja COL5A2 90%, kollageeni V (Symoens 2012), 2017: cEDS clEDS
- Hypermobiili EDS (III), EDS-HMS, hEDS
- Vaskulaarinen EDS IV, (COL3A1) (voi olla uusi mutaatio Sadakata 2010, Rebelo 2011 – molemmat kuvanneet eri mutaation), elinikä alle 50 v. vEDS
- Kyfoskolioottinen EDS VI, lysyloksidaasi, PLOD1
- Artrokalaattinen EDS VIIA ja EDS VIIB
- Dermatosparaktinen EDS VIIC, prokollageeni-N-proteaasin puutos, ADAMTS2
- Muut EDS V, EDS X, EDS ja tenaskiini-X-puutos
- Uusi EDS syndrooma (Kosho 2010) ,

EDS nosologia

TYPE	CLINICAL FEATURES	INHERITANCE	BASIC DEFECT
CLASSICAL (formerly EDS I & II gravis and mitis type)	**MAJOR:** Skin hyperextensibility; widened thin scars; joint hypermobility. **MINOR:** Smooth velvety skin; molluscoid pseudotumours; complications of loose joints; muscle hypotonia; easy bruising; manifestations of tissue extensibility (hernia, cervical insufficiency etc); positive family history.	Autosomal dominant.	Abnormality of the pro alpha 1 (V) or pro alpha 2 (V) chain of the type V collagen encoded by COL5A1 and COL5A2 genes (in some but not all families)
HYPERMOBILITY (formerly EDS III hypermobile type)	**MAJOR:** Generalised joint hypermobility; skin hyperextensible and smooth or velvety. **MINOR:** Recurrent joint dislocations; chronic limb and joint pains; positive family history.	Autosomal dominant.	Unknown
VASCULAR (formerly EDS IV arterial or ecchymotic type).	**MAJOR:** Arterial/intestinal/uterine fragility or rupture; easy bruising; characteristic facial appearance. **MINOR:** Hypermobility of small joints; tendon and muscle rupture; clubfeet; varicose veins; positive family history; sudden death in close relative.	Autosomal dominant.	Structural defects in the pro alpha 1 (III) chain of collagen type III, encoded by the COL3A1 gene.
KYPHOSCOLIOSIS (formerly EDS VI ocular or scoliosis type)	**MAJOR:** Generalised joint laxity; severe muscle hypotonia in infancy; scoliosis present at birth and progressive fragility of the sclera of the eye. **MINOR:** Tissue fragility; easy bruising; arterial rupture; Marfanoid body shape; microcornea; skeletal osteopenia on X-ray; positive family history of affected siblings.	Autosomal recessive.	Deficiency of lysyl hydroxylase, a collagen modifying enzyme.
ARTHROCHALASIA (formerly included in EDS VII)	**MAJOR:** Severe generalised joint hypermobility with dislocations; congenital bilaterial hip dislocations. **MINOR:** Skin hyperextensibility; tissue fragility and scarring; easy bruising; muscle hypotonia; kyphoscoliosis; skeletal osteopenia on X-ray; positive family history.	Autosomal dominant.	Deficiencies of the pro alpha (1) or pro alpha 2 (I) chains of collagen type 1 due to skipping of exon 6 in the COL1A1 or COL1A2 gene.
DERMATOSPARAXIS (formerly included in EDS VII)	**MAJOR:** Severe skin fragility; sagging, redundant skin. **MINOR:** Soft, doughy skin texture; easy bruising; premature rupture of foetal membranes; hernias.	Autosomal recessive.	Deficiency of procollagen 1 N-terminal peptidase in collagen type 1.

Other rare forms of EDS

EDS V: X-linked type resembles the Classical type, in mild to moderate severity. Delineated in a single large family in the UK.

EDS VIII: Periodontal type resembles the Classical type with the addition of fragility of the gums. Very rare. Syndromic status uncertain. Autosomal Dominant.

EDS X: Resembles the Classical type, in mild degree, with the additional feature of abnormal platelet aggregation. Syndromic status uncertain. Autosomal Recessive?

Entries now removed from the EDS Classification

EDS IX: Now termed 'occipital horn syndrome'. X-linked disorder of copper metabolism, which is allelic to Menkes syndrome.

EDS XI: Now termed 'familial joint hypermobility'. Resembles hypermobility form of EDS.

The 2017 international classification of the Ehlers-Danlos syndromes

Malfait F ym, Am J Med Genet C Semin Med Genet 2017.

Kolmetoista eri alaryhmää, geenitestit pääosin

www.ehlers-danlos.com (kriteerit, video 2017)

www.ehlers-danlos.fi

www.ehlers-danlos.org

Näillä sivuilla runsaasti materiaalia ja kriteerit tarkemmin

hEDS (aik EDSIII, hypermobiili) 2017

- Kriteeri 1. ylitaipuisa, beighton, GHJ
- Kriteeri 2. A. systeemiset löydökset jotka liittyvät poikkeavaan sidekudokseen (suolisto, sydän, hampaat, iho, arvet, kantapäät, aorta, striiat) B. positiivinen sukutausta C. krooniset kivut jotka liittyvät nivelten ylitaipuisuuteen, dislokaatiot,
- Kriteeri 3. muiden sairauksien poissulku
- hEDS multisystem disorder jossa extrasellulaarinen matrix on muuttunut ja on inflammaatiota (protelolyysi, myofibroblastit)

Beighton tulkinta

- Ikä, sukupuoli, rotu, anamneesi, vammat, harjoittelu
- Yli 50 v naiset ja miehet 4 p tai yli
- Alle 50 5 p tai yli
- Lapset ja nuoret 6 p tai yli
- Kyselykaavake esim. Huvititko lapsena kavereita notkeustempuilla jne…
- Väärät positiiviset: notkoselkäiset saavat kämmenet lattiaan, notkeat sormet oireyhtymä, tietty ylipaino ilmiasu jossa polvet aina yli…saavat myös helposti beightonin kriteerit täyteen

yleistilanne

- Tulosyy: nivelkivut, työllistyminen, netti
- Yleensä hoikkia jopa alipainoisia, hentoja
- Kädenpuristus, kosketus, konsistenssi
- Avoimia, iloisia, positiivisia, sosiaalisia
- Liikuntanumero 5-7, valittu viimeksi joukkueeseen, pituushyppy, juoksu, telinevoim
- Lyhyt työura, lapsia useita, usein kotona
- Ikä 30-40 v. mutta myös lapsia ja nuoria.
- Enemmmistö naisia mutta EDS miehiä on.

EDS, diagnoosia

- oireet, perimä, lapsuus, muut sairaudet, raskaudet, omat lapset
- Beightonin kriteerit, ihon kosketustuntuma (pehmeä samettimainen), mustelmat, arvet (piranhan purema), nivelten subluksaatiot; olat, sormet, jalkapohjat, niskat, sydän, hampaat.
- Rtg tutkimukset, syd. UÄ, DXA, niskan MRI, tosin pään MRI.ssä yläniska näkyy hyvin +sinukset.
- Muiden sairauksien selvittäminen, labra
- Hypermobiliteetti ryhmässä diagnoosi on kliininen: ”sormituntuma”

EDS käsi

- PIP ja DIP nivelet luksoituvat, dorsaalisesti 10-40 astetta
- CMCI nivelet luksoituvat.
- Ranteet luksoituvat ja ranneluut eivät liiku lineaarisesti, ranteissa nivellukkoja
- Vaikea kirjoittaa, avata purkkeja, ovia, käyttää hakaneulaa, nappeja
- Kestovoimaa ei ole; sormikoukkutesti
- Huom notkeat sormet voi olla erillislöydös, mutta kriteereissä yliedustettu (= 4 p)

EDS sormi

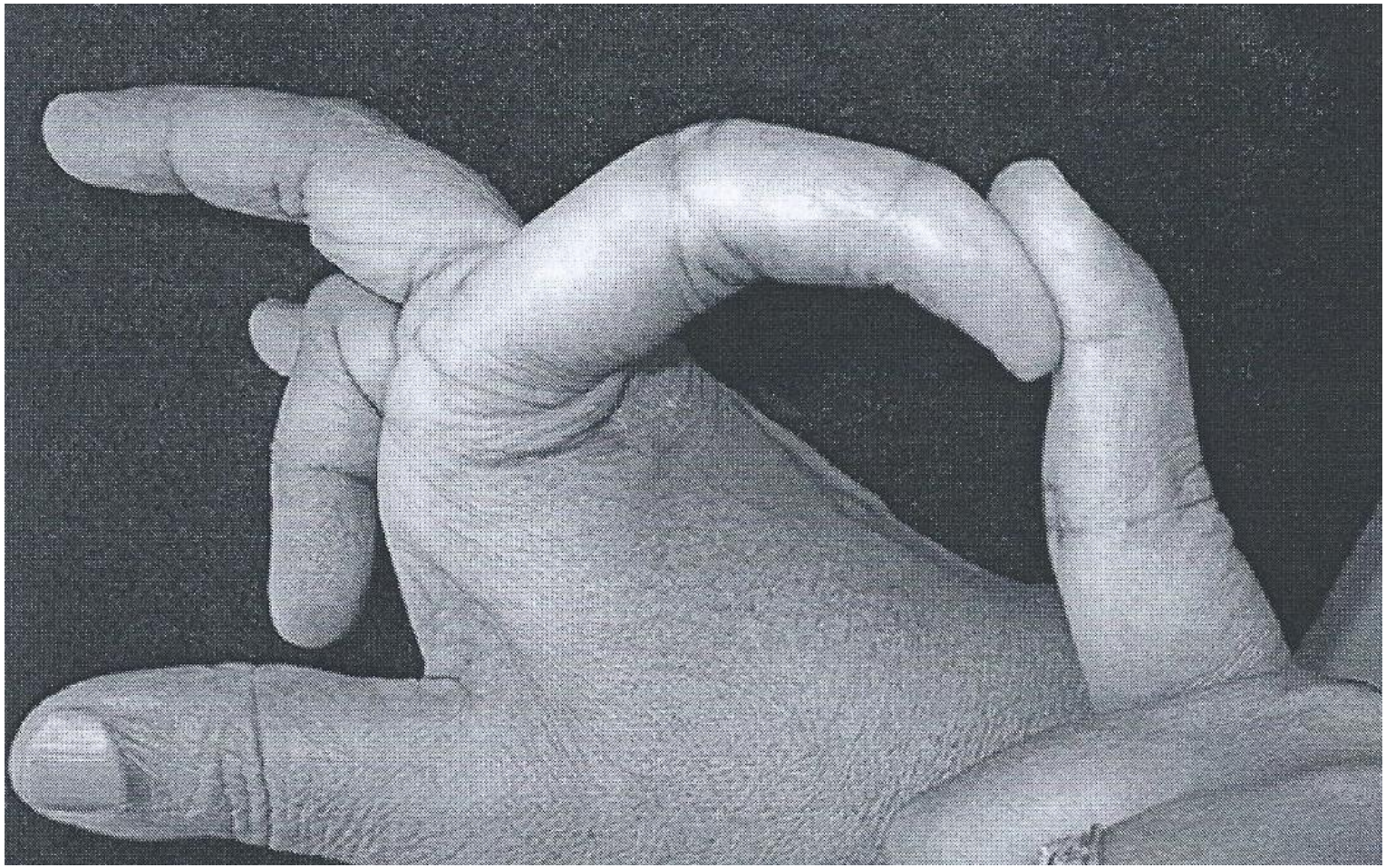

EDS käsi

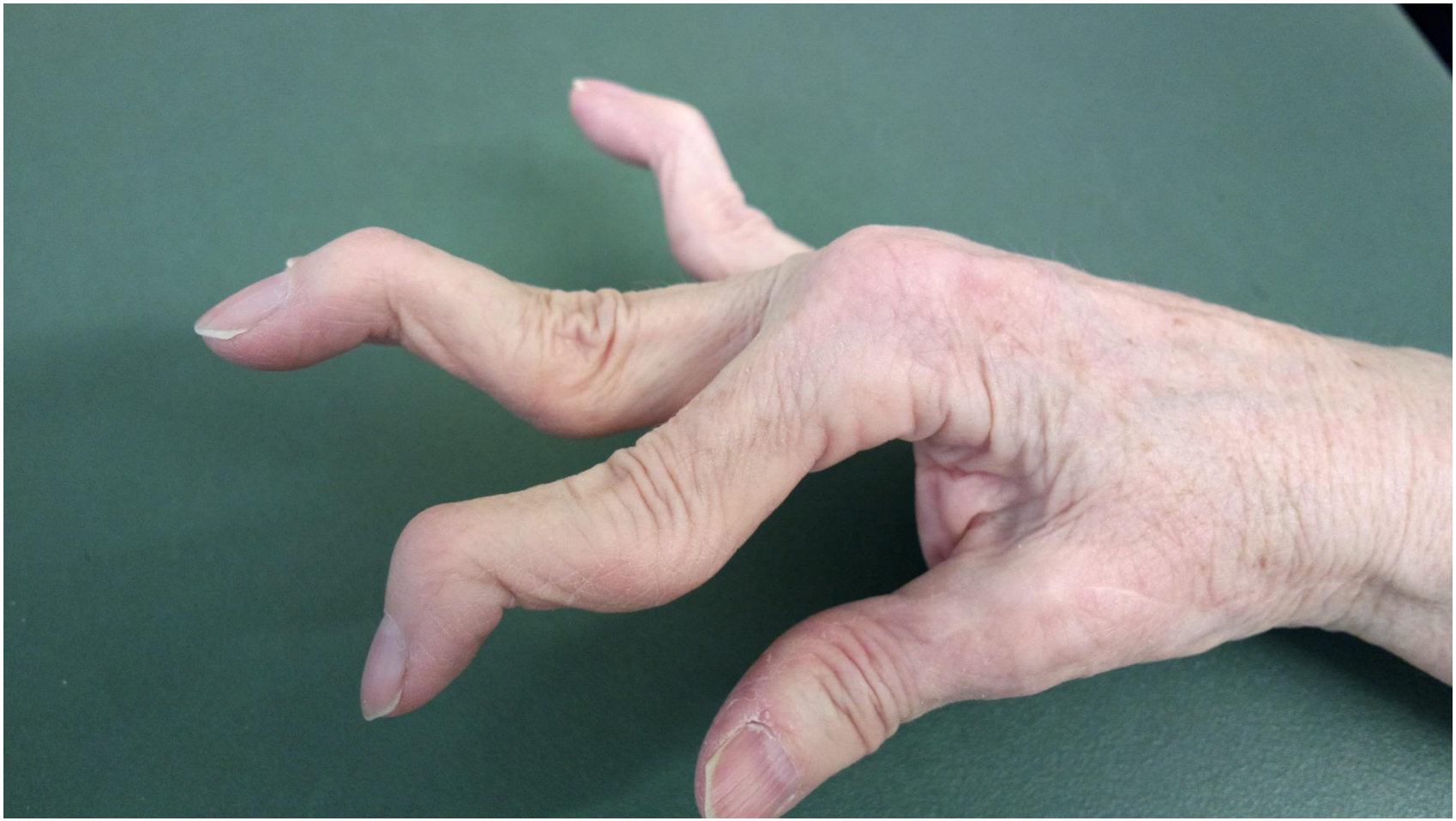

EDS peukalo

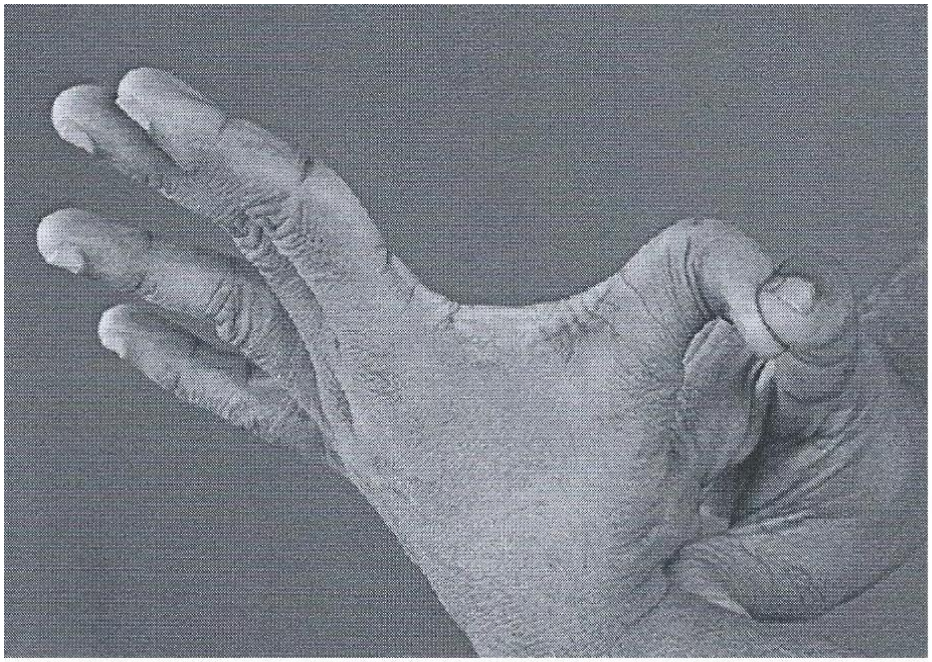

ranneanomalia

reverse namaskar



EDS jalkaterä

- Pitkittäinen holvi ja poikittainen holvi funktionaalisesti matalia, jalkaterä leviää huomattavasti kuormituksessa eli kengän numero kasvaa…jopa 2-3 cm leveyttä tulee lisää.
- Avojaloin jalkapohja imeytyy sileään lattiaan kiinni; ”plop, plop” –ääni, vrt imukupit
- Jalkapohjan rasva on paksua ja liikkuvaa ja siirtyy sivusuunnassa kantaluun alla.
- Iän myötä jalkapohjan rasva ei atrofioidu
- ”Notkeat jalat oireyhtymä”

EDS jalkaterä

Foot type analysis based on electronic pedobarography data in individuals with joint hypermobility syndrome/Ehlers-Danlos syndrome hypermobility type during upright standing

Cimolin V. ym J Am Podiatr Med Assoc 2014

20 JHS/EDS-HT naisia, 36 v+/+ 14 v. 25% pes cavus, 27,5 % normal arch ja 27.5v % pes planus. Kipeitä olivat pes cavus.

Plantar pressure patterns in women affected by Ehlers-Danlos syndrome while standing and walking

- Pau M, ym Res Dev Disabil 2013, 26 n, 36.8 v sd 12.0 +kontrolliryhmä.
- EDS ryhmässä etujalan kontaktiala oli pieni , painekuorma oli suurempi ja painehuippu oli suurempi.
- Pohjallisen tavoite jakaa kuormaa ja tukea jalkaa (OMT kommentti)

Foot pain and disability in individuals with Ehlers-Danlos syndrome (EDS): impact on daily life activities

- Berglund B ym, Disabil Rehabil 2005
- 136 EDS ja 292 kontrollia
- Manchester Foot Pain and Disability Schedule
- MFPDS EDS ryhmässä 33, vertailu 17
- NRS (vrt VAS) EDS ryhmässä 5, kontrolli 0
- Lattajalka EDS ryhmässä 55%, kontrolli 8%
- EDS eivät voi käyttää jalkojaan samoin kuin kontrollit

The effects of neuromuscular taping on gait walking strategy in a patient with joint hypermobility syndrome/Ehlers-Danlos hypermobility type

- Camerota F ym, Ther Adv Musculoskelet Dis 2015
- Teipattiin kinesioteipällä alaselkää (kaksi pystysuuntaista lantioon) ja polven stabilointi
- Kävely parantui
- Huom jo pitkään käytetty kompressiovaatteita (jos ne saa päälle)

Gait strategy in patients with Ehlers-Danlos syndrome hypermobility type: a kinematic and kinetic evaluation using 3D gait analysis

- Galli M ym, Res Dev Disabil 2011
- 12 EDS 43 v, 20 kontrollia 37 v
- EDS potilailla kävely ei ollut fysiologista
- Kävelyn ongelmat; lantio, nilkka ja distaaliset nivelet
- Nilkan momentti ja voima heikentyneet ponnistuksessa
- Pitkittynyt tukivaihe, pitkittynyt pronaatio

Gait pattern in two genetic rare conditions characterized by muscular hypotonia: Ehlers-Danlos and Prader-Willi

- Cimolin V. ym Res Dev Disabil 2011
- 20 EDS, 19 PWS ja 20, kontrollia, 3D, painemittauslevyt
- EDS, polvi, nilkka ja distaalisten nivelten ongelmat
- EDS tavoite nilkan toiminnan kehittäminen

Palmoplantar contractures in childhood: a rare complication of vascular Ehlers-Danlos syndrome

- Foulkes AC ym, Clin Exp Dermatol 2013
- Vaikeasti invalidisoivia ja hoidettavia flexion kontraktuuroita ja jännepaksuuntumia

The effects of muscle hypotonia and weakness on balance: a study Prader –Willi and Ehlers-Danlos syndrome patients

- Galli M ym, Res Dev Disabil 2011
- EDS 21, PWS 11, 20 kontrollia
- Staattinen seisomistesti, silmät auki,focus 1.5 m, tasapainolevy
- Molemmilla hankala posturaalinen instabiliteetti, hypotonia ja heikkous

EDS kävely tukitoimet

- Tukeva kenkä (kiertojäykkä, kantakuppi, istuvuus, materiaalit) iskunvaimennus, rullaava kenkä, oikea sisäpituus ja leveys.
- Ponnistus päkiältä (kenkä antaa myöden)
- Käyttötarkoitukseen suunniteltu
- Tukipohjallinen: yksilöllisen rakenteen mukaan: pes cavus lisätään kontaktipinta-alaa, pesplanus/planovalgus taka/keskijalkateräntuki, yksilöllisiä mahdollisuuksia paljon, kiilaukset ja alustan tuominen lähemmäksi
- Kantarasvan teippaus, muut tukiteippaukset
- Harjoittelu, kävelyn mekaniikka
- Muut ortoosit polvi, nilkka

EDS kyynerpää/polvi

- EDS menee helposti yli 10 astetta, loppujousto pehmeä, ei luista tuntumaa
- Anatomisia variantteja on runsaasti
- Ylipainoisilla polvet lähes aina hyperextensiossa jopa 10-15 astetta.
- Notkeilla usein patellaluksaatio, leikattu (arvet)

EDS polvi

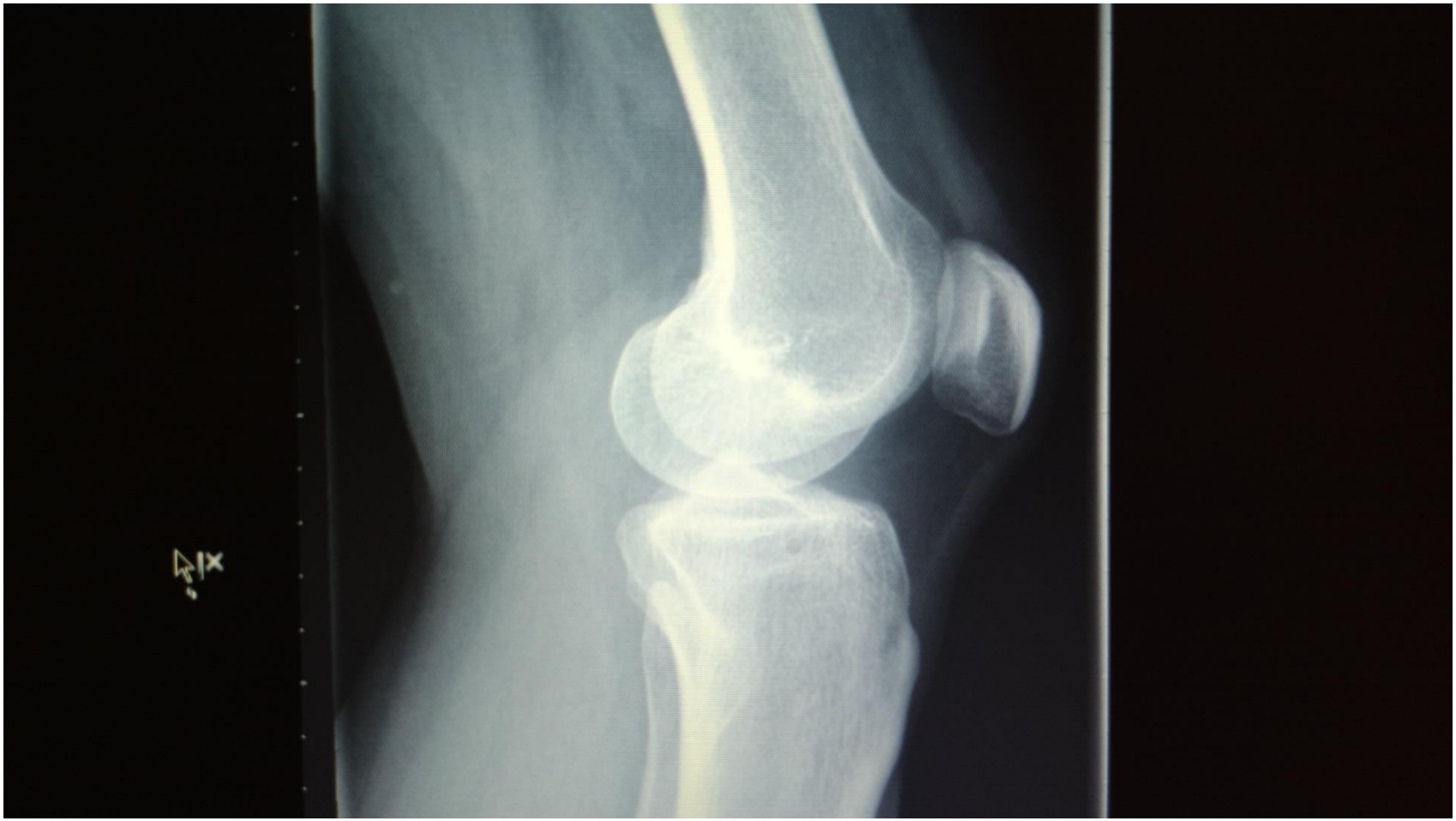

EDS potilaille kirurgia on usein välttämätöntä

- Puudutteet eivät aina toimi, suurempi/vahvempi annos, pidempi vaikutusaika
- Kivunhoitoon ei ole hyvää ratkaisua
- Vuodot voivat olla runsaitakin ilman että kyseessä on hyytymisongelma
- Arven parantuminen hidasta, poikkeava piranha-arpi, poikkeavat infektiot (sieni)
- Suturaatiot eivät pidä, jännerakenteet antavat periksi
- Osteopenia on tavallista

EDS ja kirurgia

- On tehty keuhkojen siirto vEDS, sydämensiirto (ca dissectio 3 vi synnytyksen jälkeen)
- vEDS 231 potilasta useita eri tekniikoita valtimokirurgiaa; multippelit aneyrysmat 40%, spontaanit rupt 33 % carotiscavern. fisteli 18%, kuolleisuus 30%, , kokonaiskuolleissuus 39%, 31 v
- Instabiilin olan stabilointeja tibia allograftit,constrained prosthesis, tenodeesi ranne , Osteotomioita
- Gi-kirurgia haastavaa (ongelmia runsaasti)
- Plastiikka kir (Jama facial plast surg 2018 1;20:70-75)

Recommendations for anesthesia and perioperative management in patients with Ehlers-Danlos syndrome(s)

- Wiesmann T ym, Orphanet J Rare Dis 2014
- Aikaisemmat komplikaatiot, vuodot, elin- ja suoni-ruptuurat, vuotokomplikaatiot (varaudu)
- Desmopressin (DDAVP), FVIIa
- intubaatio ongelmat (niska C0-C2 instabliteetti), henkitorvi, pneumothorax)
- Sydämen UÄ, aortta esitutk.
- Silmien suojaus, plexus vauriot, ihon suojaus, TMN luksaatiot, cuffin paine, pieni paine, capnothorax, POTS
- YA, TIVA ok, subclavia varottava UÄ-ohjaus aina
- Tyhjiömansetti/verityhjiö vuodot vEDS aitiosyndrooma

EDS Anestesia jatkoa

- Plexusblokadit vEDs ei, muuten uä ohjaus, tarvlovin cystat, juurituppicystat
- Suoniruptuurat vEDS
- Obstetriikka, huomattavat vuodot, ei episiotomiaa, i.v. remifentanil, NO2 50%, pneumothorax
- Post op seuranta: vuodot, pahoinvointi oesophagus rupt. Muut ruptuurat, niska, tmn, epidur hematoomat, post punkt ps, plexusvauriot

Kirurgin take home EDS

- Nivelten luksaatiot, kivut, liikuntanumero
- Ihotyyppi (käsituntuma), arvet, beighton
- Kädenpuristus, kestovoima, jalkapohjan rasva
- Anatomiset variantit
- Puudutukset
- Poikkevat komplikaatiot
- Kirurgia on usein hyvä hoito

75 v nainen

- Ei oppinut konttaamaan, kävelemään vasta 2.5 v,oli jatkuvasti kipeä
- Menestyi silti lapsena ja nuorena baletissa
- Lopetti uran 19 v kun ei kestänyt enää jatkuvia kipuja
- Työura tsto työssä tukitoimin
- DMII, selkäkipuja
- Nyt vaikeuksia kävellä, töpöttävä kävely, kantakävely ei rullausta, hyvin leveä jalkaterä huomattavat virheasennot (hallux valgus) , paksu jalkapohjan rasva, selässä ns hylly L5 tasolla
- Tutkimukset ?

EDS olka/lonkka

- Olat subluksoituvat, esim. yöllä tai bussin nykäisystä, joskus esim. tanssiessa tai kliinisen tutkimuksen yhteydessä, kliinisessä tutkimuksessa helppo todeta olan löysyys

”Notkeat olat oireyhtymä” -matala labrum

- Balettitanssijan lonkat, spagaatti, jalat niskan taakse, varpaat suuhun

EDS selkä

- Pituusmittaus ei lyhentymää joskus pidentymä
- Notkea kaikkiin suuntiin. ”lukkoja usein”, jäykistelee, kasaa itsensä aina aamuisin
- Lantiokipuja (symfyysi…)
- mri välilevyt korkeat, useita prolapseja (1-3) selkäydinkanava kuitenkin tilava
- Notkoselkäiset saavat helposti kämmenet lattiaan

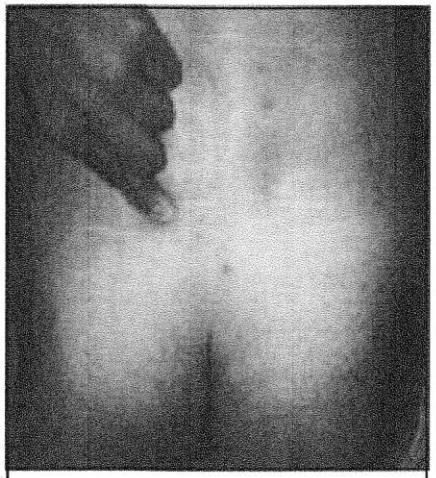

Fig. 2. *The Fortin finger test. A positive Fortin finger test is confirmed when a patient points to the area of pain just medial and inferior to the posterior superior iliac spine. Radiographically, this area lies directly over the sacroiliac joint.*

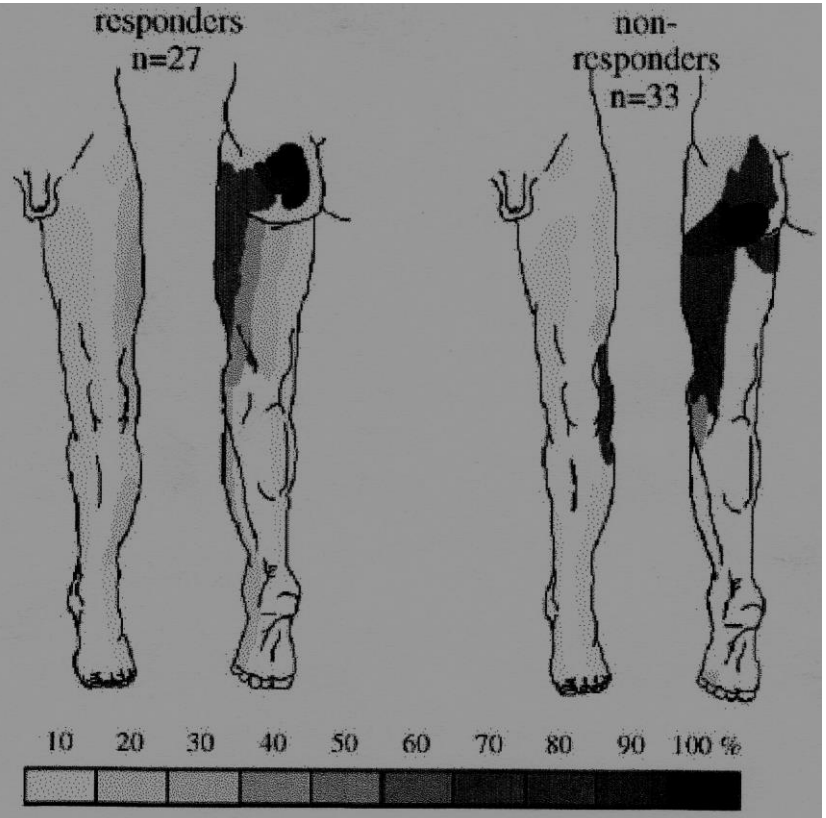

Fig 2. *Intensity map of pain referral patterns in responders and nonresponders.*

Beightonin kriteerit käsipainoitteisia (seula)

- Jos on notkeat sormet = 4 p
- Jos on notkoselkä niin saa helposti kädet lattiaan = 1 p
- Jos on ylipainoa reippaasti niin polvet ovat hyperextensiossa = 2 p

- = 7 p. voi olla väärä positiivinen

EDS keuhkot, sydän, vatsa

- Asthma, bronkiektasiat
- Sydän fysiologiset läppävuodot, uä tarpeen; vaikeita läppävuotoja, aortta usein normaali, rytmihäiriöitä
- Vatsakipuja, suoliston toiminta hankalaa, palpoiden suolisto tyhjä, aristaa, selkäranka usein palpoitavissa, välilevyt aristaa (doctor villanens sign)

EDS yläniska

- Yleensä avara foramen magnum, pikkuaivot salmiakinmalliset, chiari I (insidenssi ei tiedossa, EDS 12.7 %)), tonsilla ektopia, C0/C1 nivelpinnat, densin kärki, C1/2 rotaatio, clivo-axial kulmaus
- Leikkaustekniikat (avarrus, post fuusio, trans oraalinen tai transnasaalinen fuusio tai odontoidectomy) (Yang SY 2014)
- Mri lepokuvaus, CT, nat taiv kuvat (yläniska), kartiokeila (istuen), fmri. (Ont. Health Technol Asses Ser 2015): fmri ei tutkimuksia
- Yhdellä potilaalla tonsillaherniaatio muuttui niskan taivutuksen mukana.
- Niska-päänsäryt, kasvo-oireet, näköhäiriöt, nielemisvaikeudet, huimaus, kävely ongelmat, apnea, syncope
- Seurattava tilanne jos ydinkompressio-oireita tms. niin neurokir konsultaatio, allek. Potilaista leikattu 10. (post dekompr)
- Muut anomaliat. Usein luusto.
- nieluintubaatio voi olla vaarallinen jos on subluksaatio
- Jos notkean potilaan niska jäykistyy niin mri

Utility of the clivo-axial angle in assessing brainstem deformity: pilot study and literature review

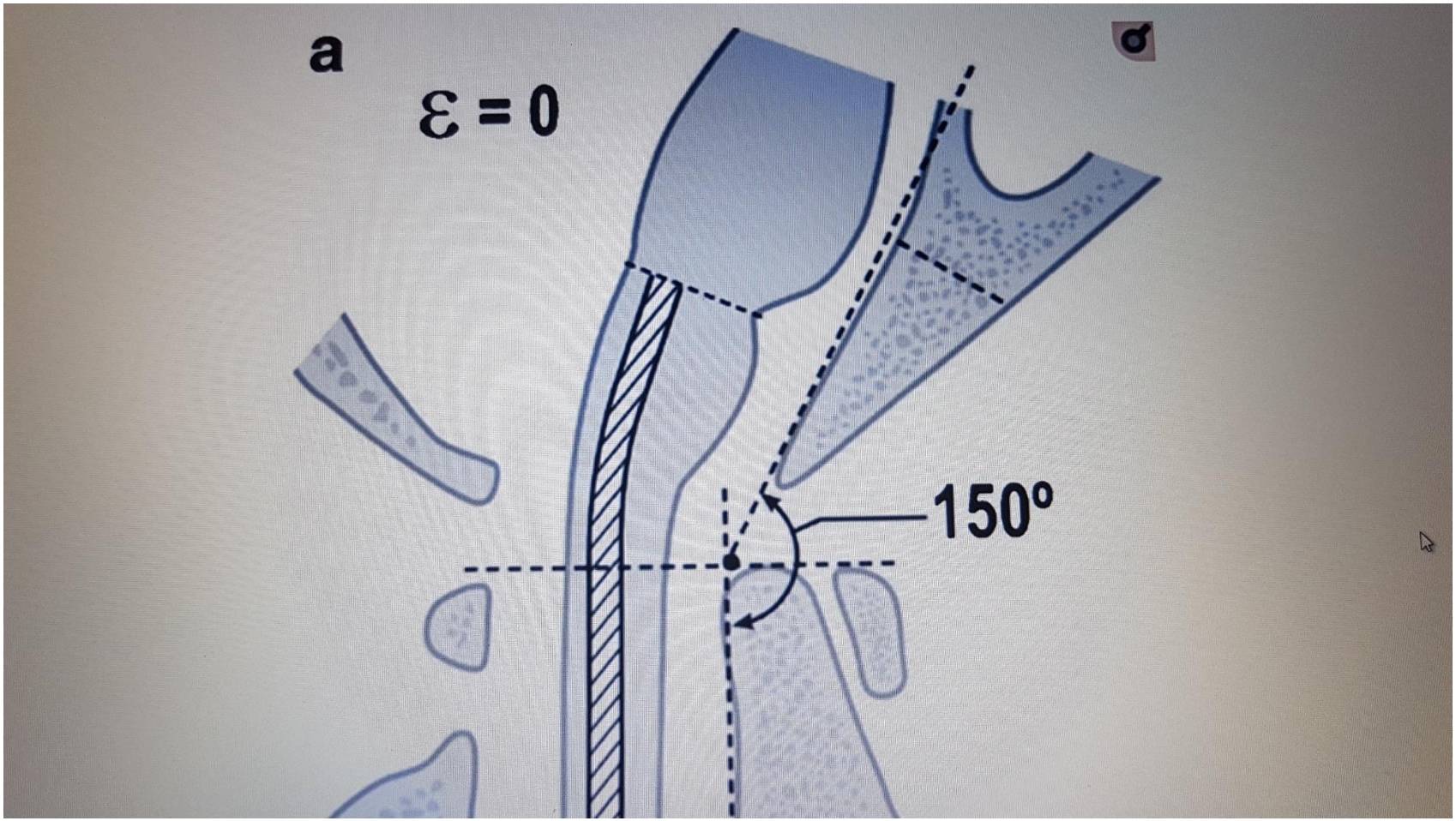

Henderson F. ym Neurosurg Rev. 2018; 41:149-163

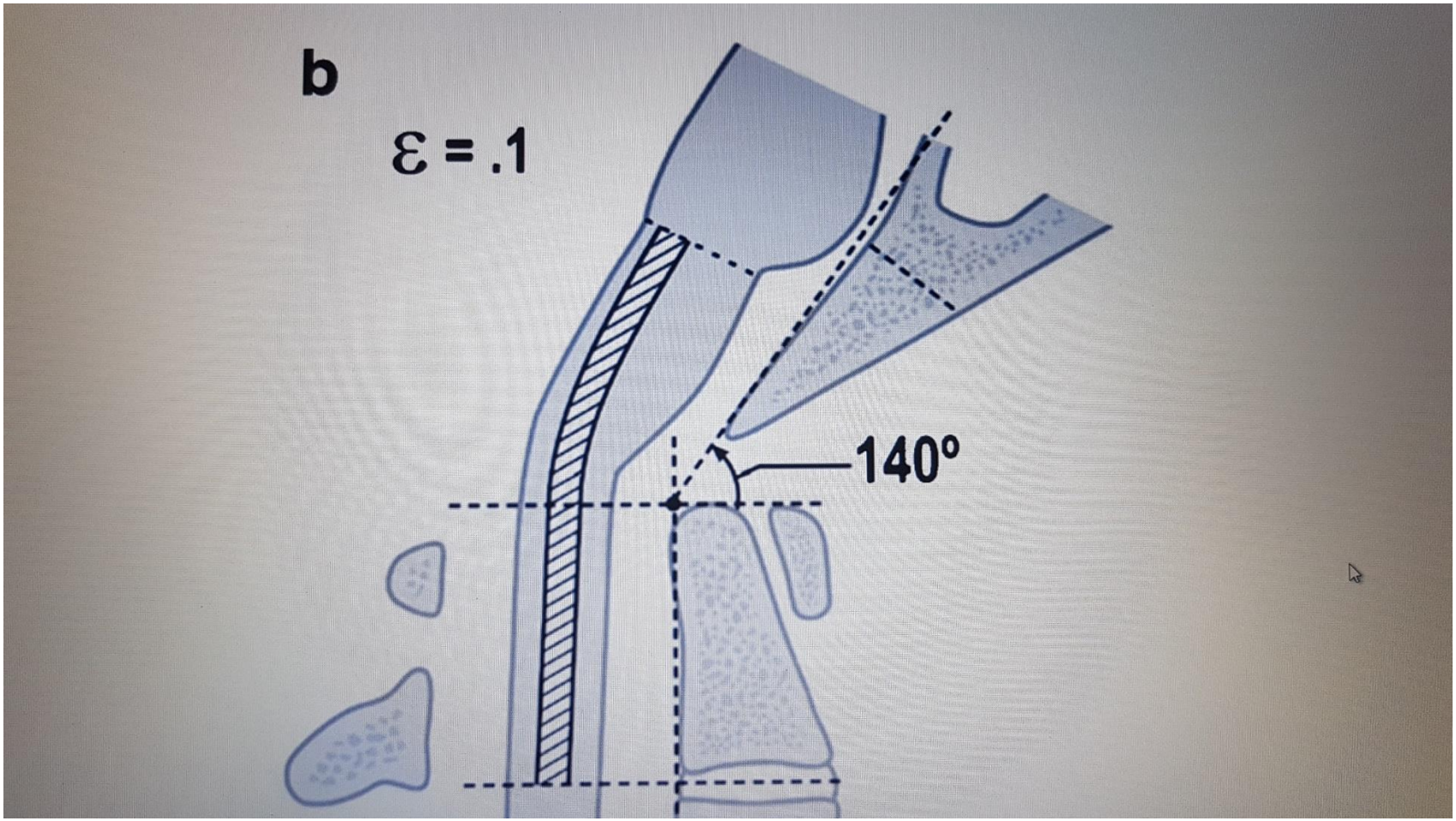

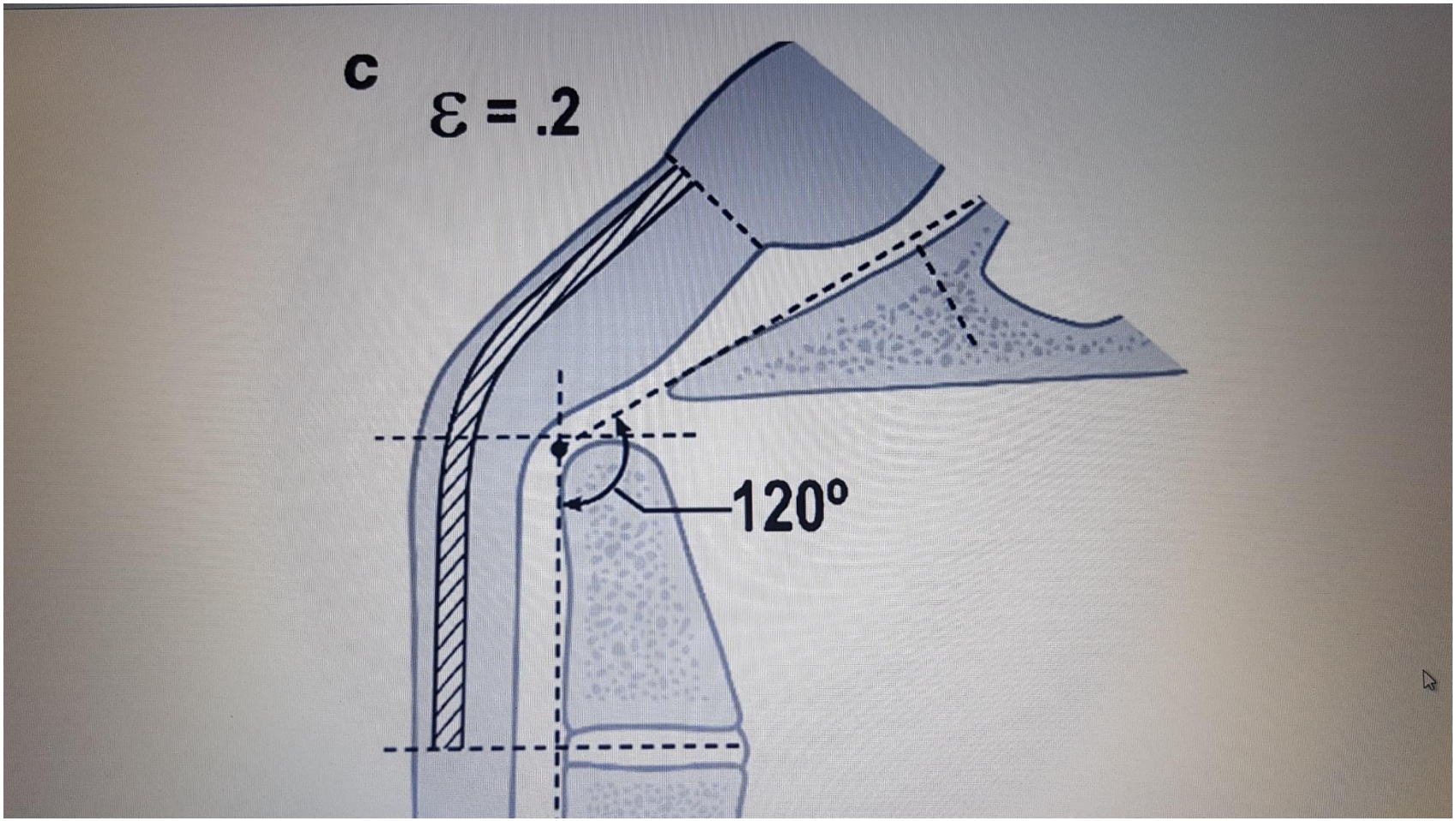
c
ε = .2
120º

Bulbar symptoms index

The following 20 symptoms may be referable to pathology at the level of the brainstem. Please indicate "yes" or "no" whether you have any of the following symptoms on a recurring or chronic basis.

- Double vision
- Dizziness
- Vertigo
- Ringing in the ears
- Speech difficulties
- Difficulty swallowing
- Sleep apnea
- Snoring or frequent awakening
- Memory loss
- Choking on food
- Hands turn blue in cold weather
- Numbness in your arms and shoulders
- Numbness in your back and legs
- Get tired very easily
- Unsteady walking
- More clumsy than you used to be
- Urinate more often (every 1–2 h)
- Irritable bowel disease or gastro esophageal reflux disease
- Weaker than you would expect in your arms or hand
- Weaker in your legs

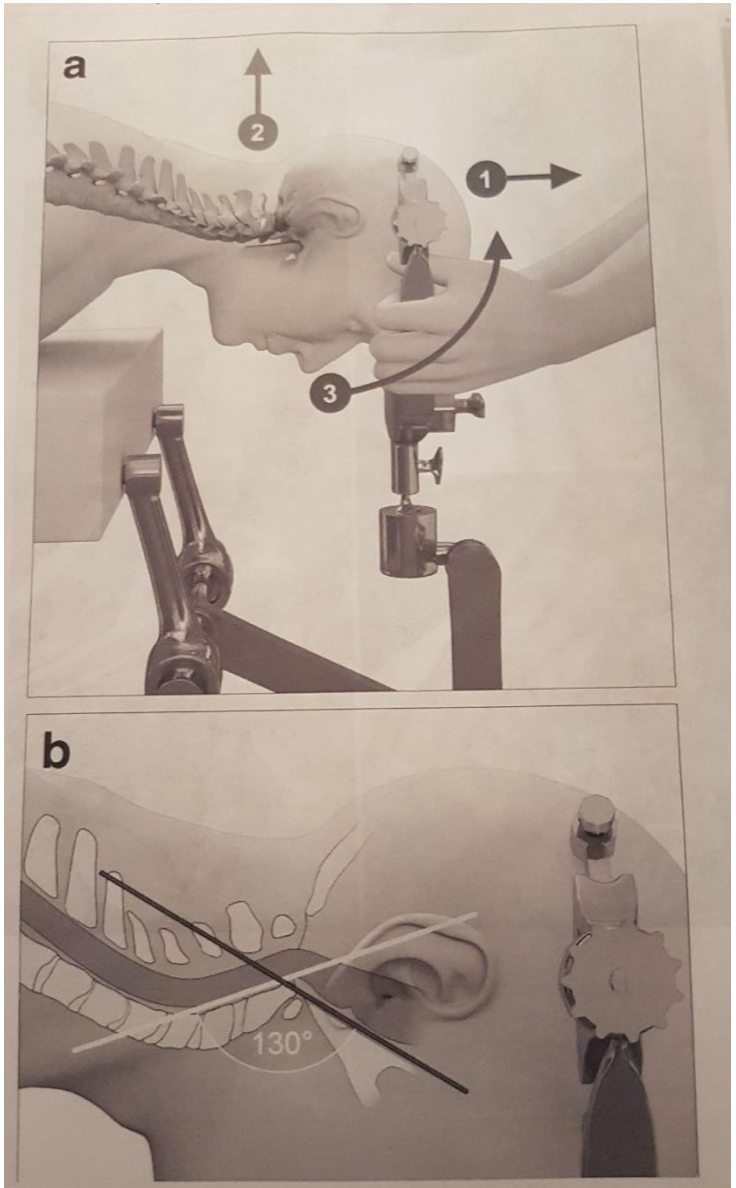

Open in a sepa

tion of the kyphotic CXA. The technique described in Kim et al. (2004) is modified: the head is placed in a Mayfield h

EDS chiari

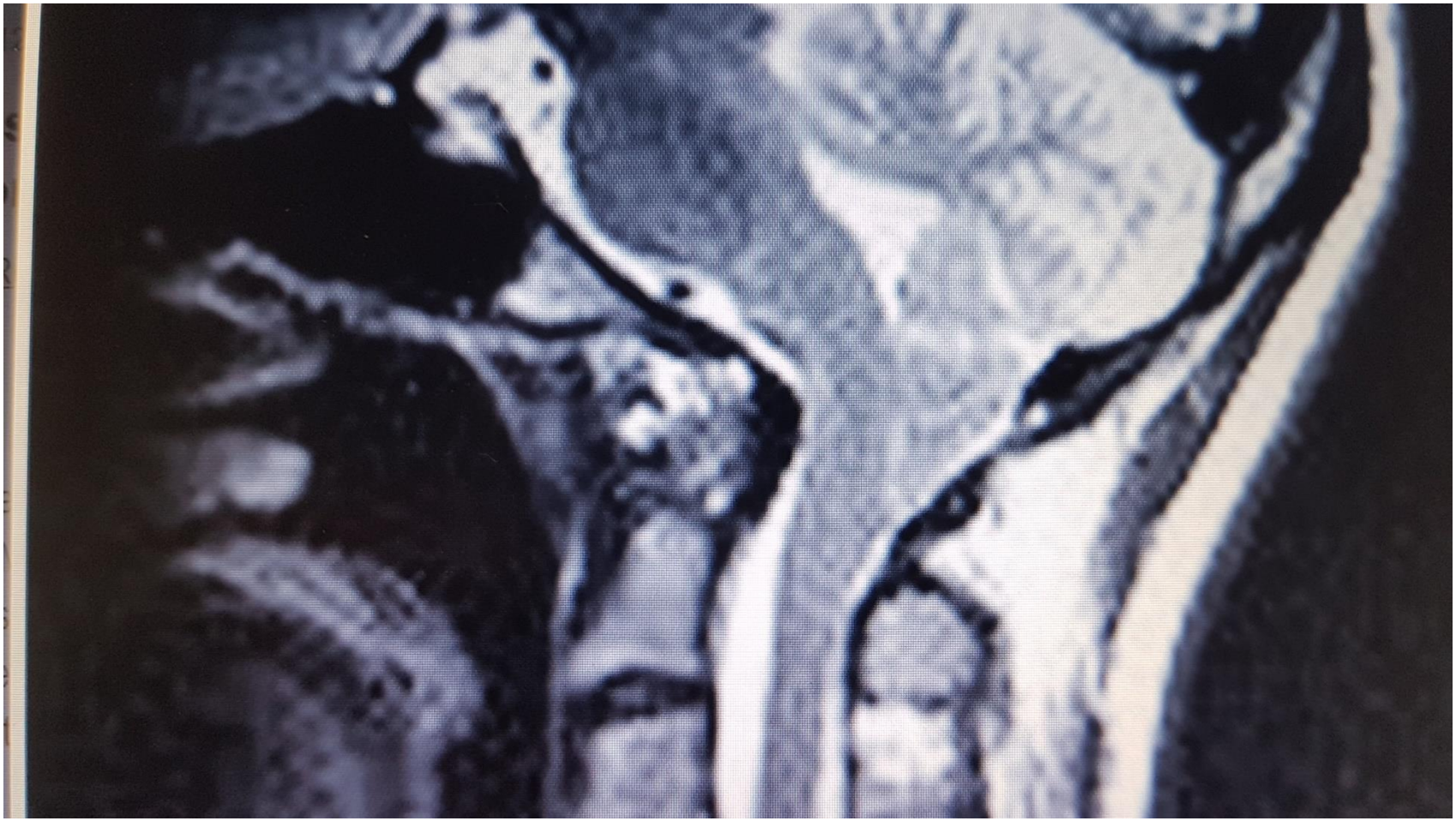

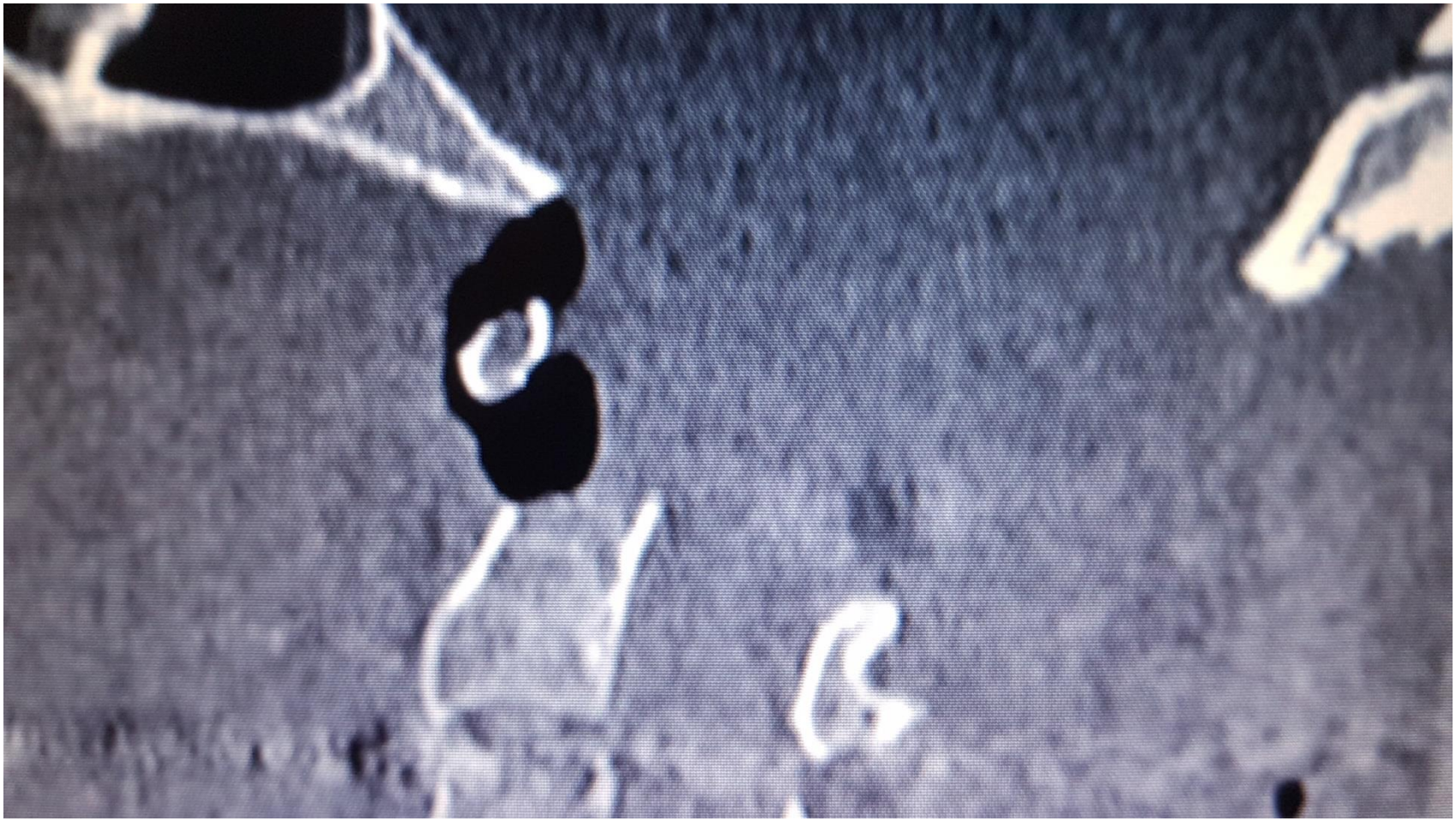

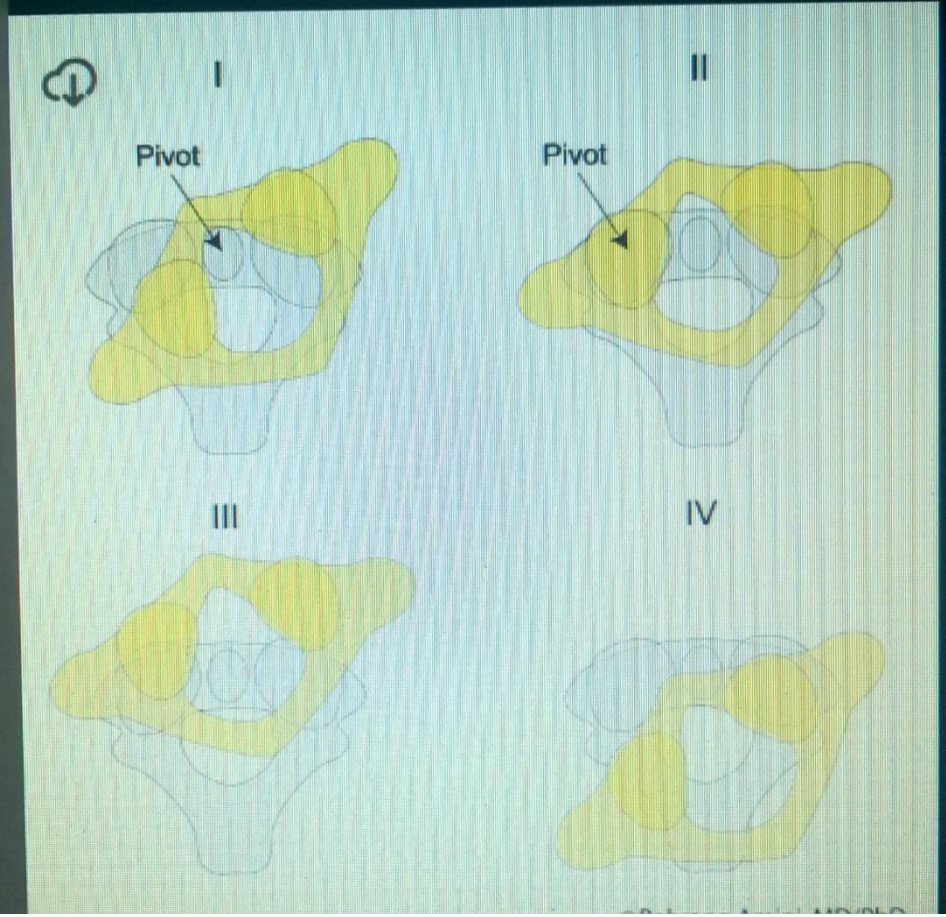
I
Pivot
II
Pivot
III
IV

Köhler/Zimmer

Grenzen des Normalen und Anfänge des Pathologischen im Röntgenbild des Skeletts

E. A. Zimmer

12. neubearbeitete und erweiterte Auflage

Clinical Pattern of AAJ Pain?



Aprill, C., M.J. Axinn, and N. Bogduk, *Occipital headaches stemming from the lateral atlanto-axial (C1-2) joint.* Cephalalgia, 2002. **22**(1): p. 15-22.

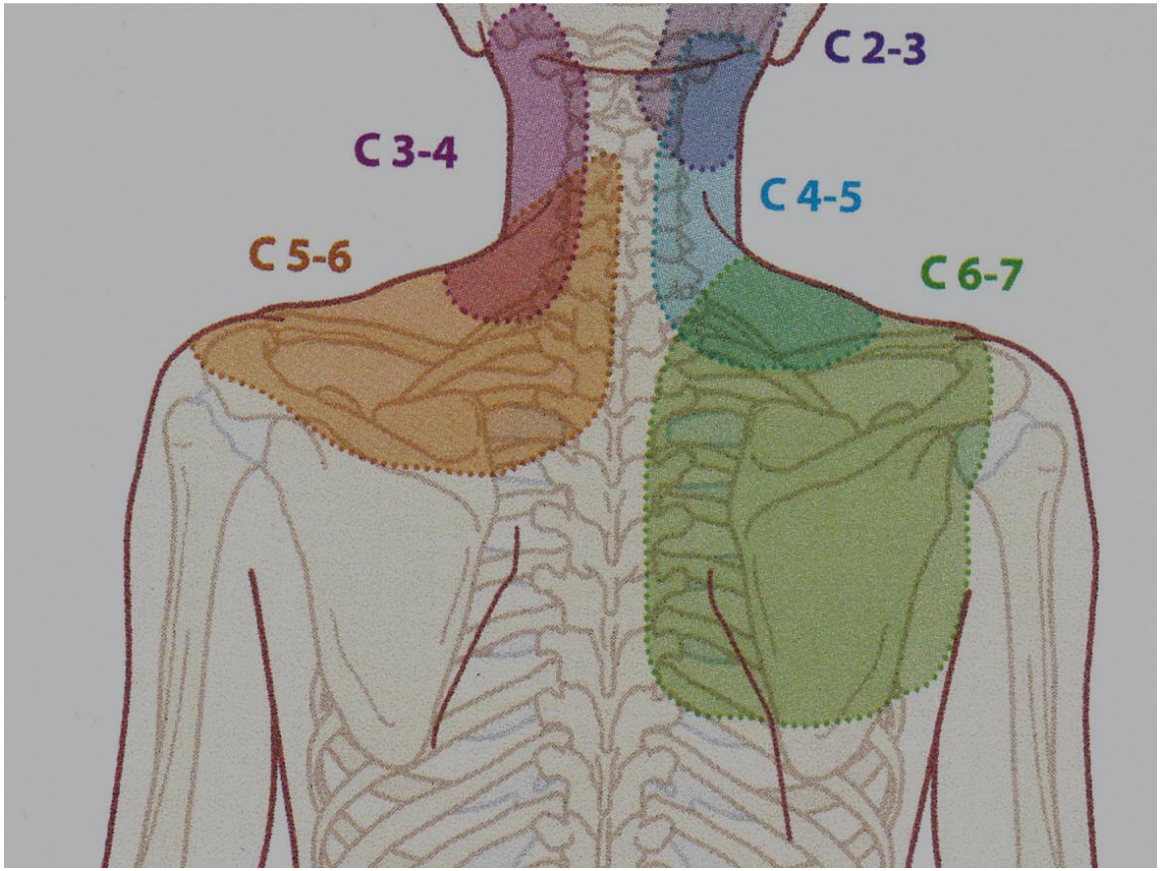

Fasettien ”kipualueet” injektiotutk.

Sama tulos ko nivelten sähköärystyksellä

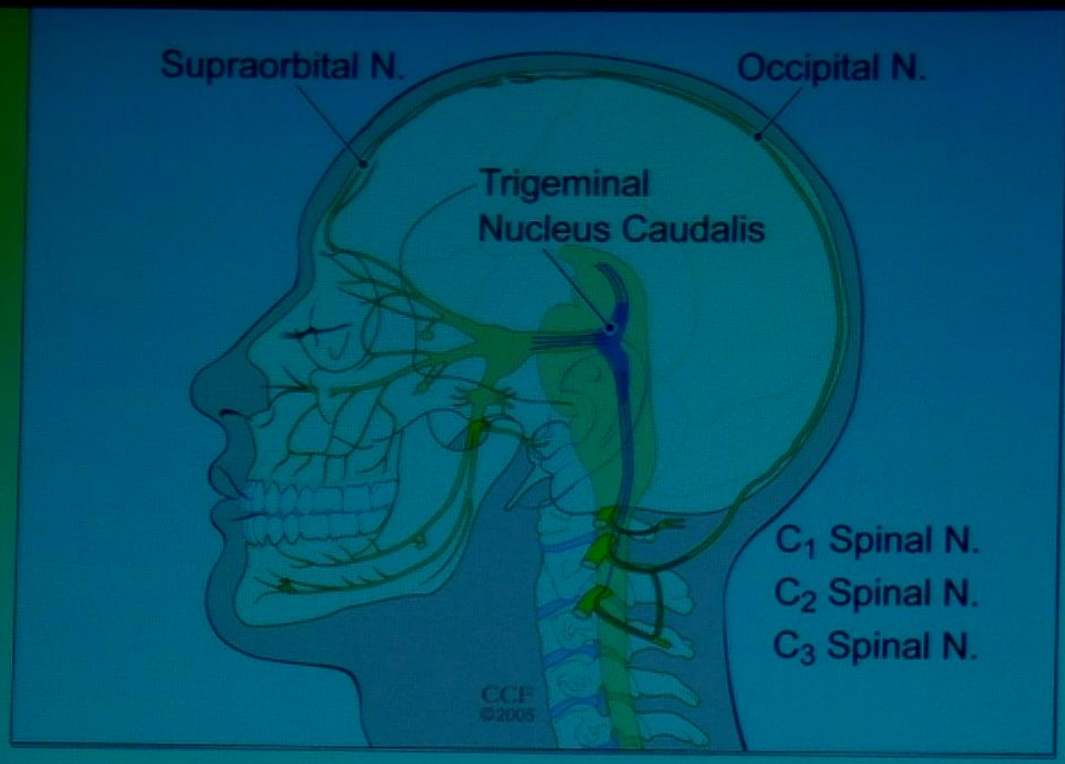

Noxious stimulation of GON induces increased central excitability of supratentorial afferents. (Courtesy of my colleague Dr Narouze)

Chiari I, oper jt, kallonpohja

Erosiivinen nivelrikko

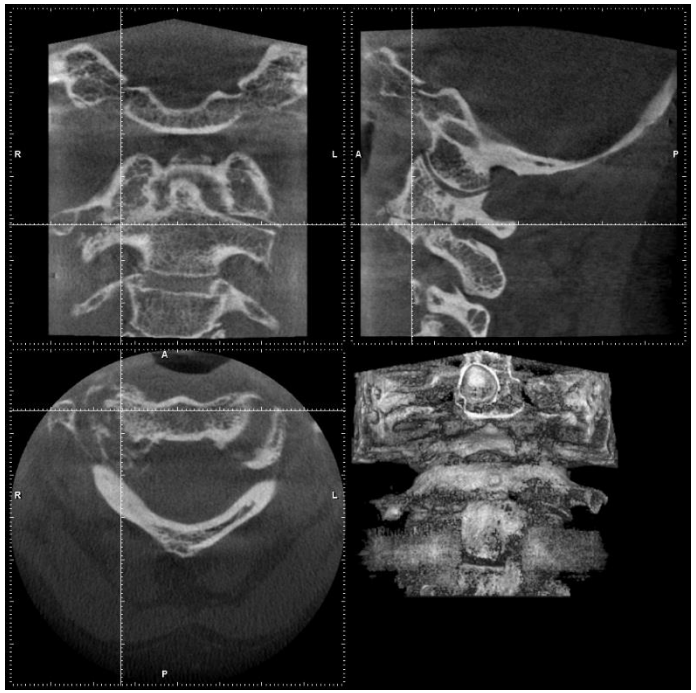

EDS yläniska, dex. C1/2 proliferatiivinen atroosi

dex. C1/2 artroosi

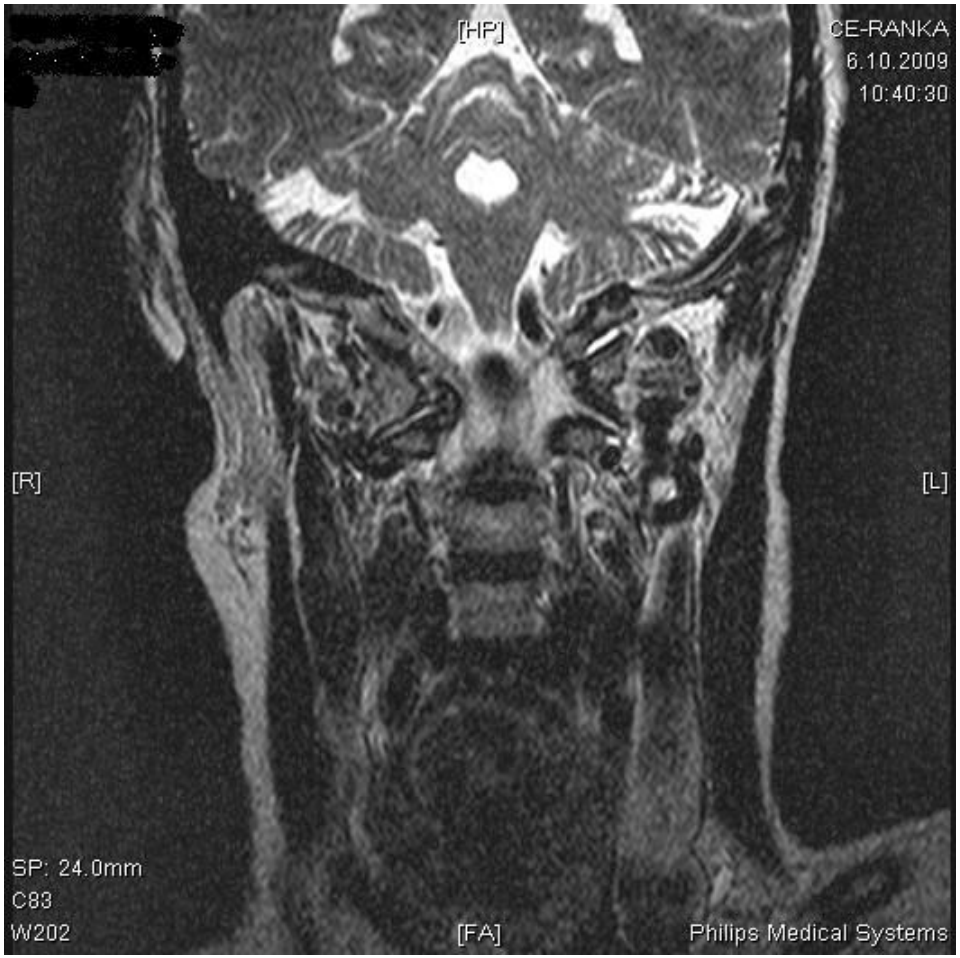

EDS ja c0/c1 anomalia

chiari

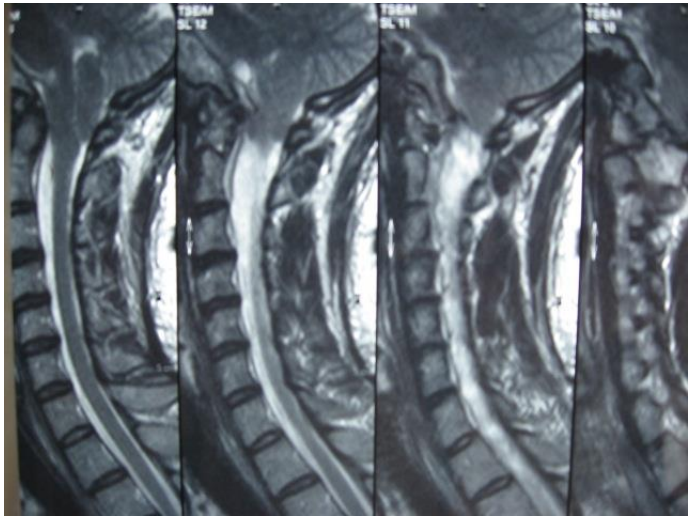

EDS klassinen ja chiari I

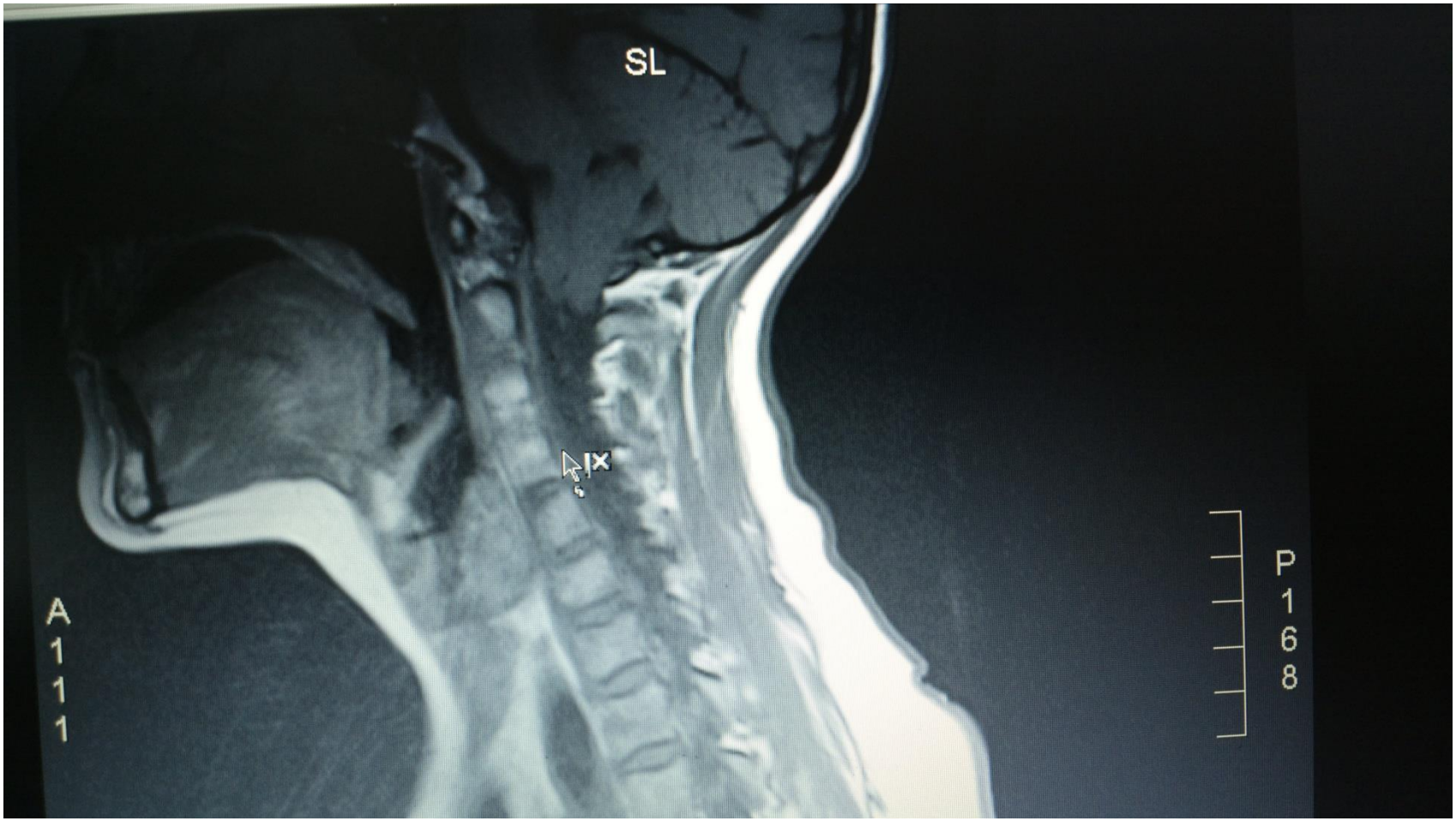

EDS klassinen, CO/CI variantti

tutkimuksia tuki-ja liikuntaelimistöstä

- Kantaiskun heikkous ja nopea väsyminen (FSS) yhteneviä (Celletti 2011)
- EDS potilaiden kävely Down syndr tyyppistä (Rigoldi 2012)
- Polven asentotunto erilainen, vibraatiotunto sama kuin verrokeilla (Rombaut 2010)
- Myopatia CHST14 mutaatiossa (Voermans 2012)
- Dynamometrillä matala lihastensio nilkan alueella (Rombaut 2012)
- Polven isokineettisessä lihastestauksessa matalat arvot kontrolleihin verrattuna (Sahin 2008)
- Scolioosi voi edetä nopeasti, hengitys funktio alentuu (Natarajan 2011)

EDS III ja muut sairaudet (noin 200 potilasta v. 2002-2015)

- EDS ja immuunipuutokset usein (gamma, lektiinitie, IgG yms) – näihin liittyvät niveloireet M36. Infektio voi muuttaa kudostyyppiä? Vasta-aine testien luotettavuus? Plasmafereesi.
- Lihasheikkous 85%, lihaskivut, myopatia ja neuropatia 60% (Voermans 2009). Proprioseptiikka (Clayton HA 2015)
- EDS ja nivelkivut lähes kaikki (Grahame 2000) (Sacheti 1997)(Scheper MC 2015)
- EDS ja väsymys 75% (Voermans 2010). Krooninen väsymisoireyhtymä?
- EDS ja SPA tai AS, suolistotulehdus, useita, HLaB27 posit (ei yhtään psoria) EDS voi peittyä jäykistävän taudin alle. Tyreoidiitti ja lihaskivut 2 kpl.
- Diab on myös harvinainen, samoin hypertonia enempi hypotonia
- EDS ja osteopenia lähes kaikilla mutta huom ei murtumia
- EDS ja hyyt. Tek. yksi nivelvuoto+EDS. EDS III+ laskimotukoksia (Vila L 2013) EDS IV +factor V Leiden (Refaat M 2014)
- EDS ja suolisto-ongelmat (Nelson AD 2015, Mayo clinic 20 v kokemus) (Castori M 2015)

EDS ja muut sairaudet 2.

- EDS ja dysfonia, ylil. kieli (Richmon 2009) 1 potilas
- EDS ja massiivit discusprolapsit, kaula, selkä; useita
- EDS ja lihasheikkous (kestovoiman puute)
- EDS ja muut anomaliat, C0-C2, polvet lonkat, useita
- EDS ja mitraali tai aorttavuoto, useita
- EDS ja purenta , malocclusio, TMD (Barrera-Mora 2012), TMJ tähystys (Jerjes 2010), lähes kaikilla . Ienvuodot (Marttala)
- EDS ja MS 2 potilasta, EDS ja epilepsia 2.
- EDS kuivat silmät, patologinen myopia, syvät corneat ja lasiaisvirheet (Gharbiya 2012)
- EDS ja psyykkiset ongelmat (Lumley 1994), pelkotilat (Garcia-Campayo 2011), psyyke ja kipu (Hershenfeld SA 2015)
- Dysautonomia (De Wandele L 2014)
- Keuhkojen hypoplasia ja patellojen agenesia (Pradhan 2009)

Voiko EDS olla hankittu?

- Infektiot ja autoimmuunisairaudet moduloivat sidekudoksia
- Cutis laxa useita esimerkkejä ns hankitusta muodosta liittyen eri ai –tauteihin, infektioihin, paraneoplastinen, raskauden jälkeen, (tapausselostuksia runsaasti)
- Allek. Yksi potilas joka oli terve, tuli joukko infektoita todettiin ig alaryhmä puutoksia ja kudostyyppi muuttui? EDS diagnoosi infektiokierteen jälkeen.
- Useilla on lektiinitien puutoksia, Ig puutoksia, c4 A tai B puutoksia tai eri sekamuotoja.
- Lievissä immuunipuutoksissa ei hoitoa (infektiot hoidettava herkemmin), iv –gamma, plasmafereesi, biol. lääkkeet, moduloivat lääkkeet

EDS IV

- Voi olla uusi mutaatio, prokollageeni III virhe
- Acrogeria, läpinäkyvä iho, laskimot näkyvissä, mustelmia
- Verisuoniston ja eri elinten ruptuuroita
- Myopatiaa ja neuropatiaa (Barboi 2009)
- 35 potilasta EDS IV verimuutoksia 78%: 41 aneyrysmaa, 19 dissectiota, 12 ectasiaa 10 occluusiota ja yksi fisteli. Carotis-sinuscavernosus fistelit, Infarcteja 10; aivot, munuaiset, perna. 10 vuotoa, joista viisi leikkauksessa ja 5 spontaaneja. (Zilocchi 2007)
- Aorttadissekaatio 13 v pka (Morais 2011)
- Onnistuttu aortoatriaalisen fistelin, aorttavuodon, mitraaliprolapsin ja tricusp vuodon operat h. (Jiang 2012)
- Jos nuorella poikkeava dissekaatio tms niin pitää selvittää onko EDS IV – lähete perin. lääket yksikköön ja laajat perustutkimukset suonistoon. Huom ruptuuroita voi olla myös muissa EDS ryhmissä esim. III 15 v tyttö (Im 2010)

Stanitski D ym Orthopaedic Manifestations of Ehlers-Danlos Syndrome. Clin. Orhthopaedisc and Related Research 2000; vol 376 July:213-221

	EDS I	EDS II	EDS III	EDS IV
skolioosi	54%	11%	39%	33%
Selkä- ja niskakipu	77%	89%	83%	83%
nivelkipu	69%	89%	100%	67%
nivelturv.	31%	67%	60%	50%
dislok.	54%	78%	83%	50%

Stanitski jatkoa – huom EDS potilaiden kokonaistilanne ei ole ole parantunut vuosien aikana

	EDS I	EDS II	EDS III	EDS IV
kävelyvaik.	33 %	44%	85%	33%
portaiden nousuongelmia	45%	33%	63%	33%
grip-heikkous	38%	50%	83%	40%
ylär. ongelmat	56%	50%	92%	33%
apuvät. tarve	46%	78%	77%	67%

EDS ja raskaus

- Yhdyntäkipuja , hauras iho, mustelmia
- Lantio löystyy huomattavasti, vaikeuksia pukea, liikkua, - tukiliivi
- Kuuluu riskiraskauksiin, erityisesti EDS IV !!
- Synnytys yleensä hyvin nopea (taksi, koti…)
- Hankalia vuotoja harvoin (2 kpl)
- Synn. lonkat menneet sijoiltaan ponnistusvaiheessa (4 pot)
- Suositetaan sectiota(Dutta 2011) (Sakala 1991)
- Symfyysi repeää (6 kpl) chamberlainin projektiot
- Lapsen käsittelyssä ongelmia (kantaminen, pukeminen)

chamberlain

chamberlain

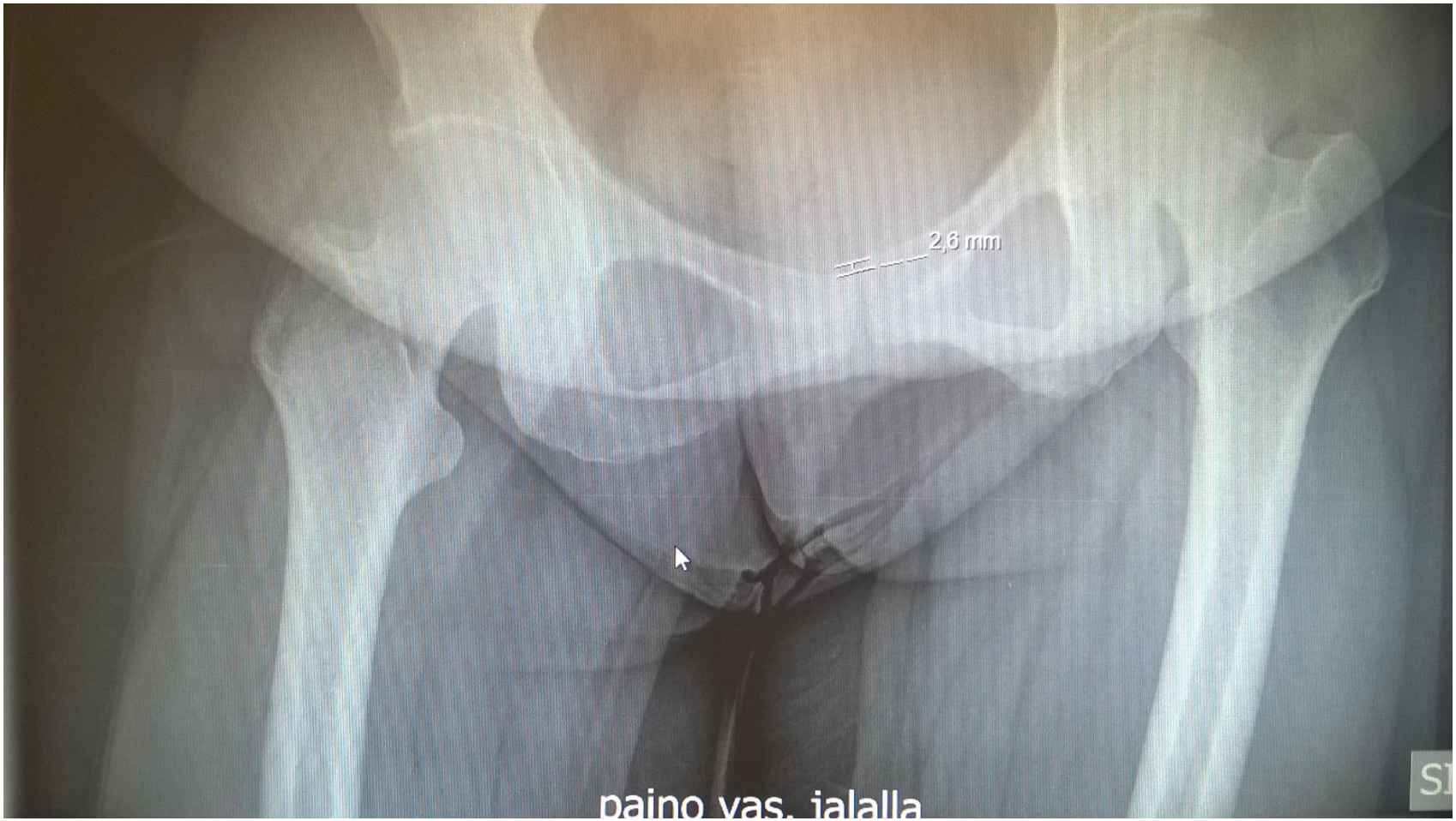

EDS ja lapsuus

- ”veltto lapsi”, löysät lonkat, hidas motorinen kehitys, kipuja, niskaongelmia ?
- Koulussa liikuntanumero luokkaa 6 (4-10), ei voi tehdä rekkiliikkeitä, ei nojapuita, ei pallopelejä
- Kirjoittaminen käsin ja koneella hankalaa, huono käsiala
- ”ei tee ryhdikästä vaikutelmaa” velton ja laiskan leima herkästi

EDS ja kipu

- EDS- potilailla kipua on jatkuvasti, kivun ”syy” on auki??
- puudutteet eivät toimi (III-ryhmä), iho ei kestä laastareita
- ”et voi olla kipeä koska olet niin notkea” Suomen hoitojärjestelmä on kehitetty jäykille.
- panadoli ja kodeiini linjaus, ei mielellään tulehduskipul. (vuotoriski), opiaatit - suolistolama vaarana, lihasrelaksantit eivät ole järkeviä? baclofeeni ja chiari
- fys. hoidot, manipulaatiot, ortoosit
- kipuihin ei ole oikein löytynyt toimivaa ratkaisua.
- kyseessä ei ole ”kivun kroonistuminen” vaan kipu ollut aina enempi läsnä syntymästä lähtien.

EDS ja fysioterapia

- EDS perinnöllinen sairaus jossa perusvika on kudosten tukirakenteissa eli kollageeneissa.
- EDS ei ole sisutauti. ts kovakaan harjoittelu ei paranna pikemmin päinvastoin.
- Fysioterapia on lähempänä neurologista kuntoutusta, ohjataan liikeratoja, koordinaatiota, proprioseptiikkaa, apuna eri ortoosit, kinesioteippaus, peilit, musiikki.
- Ei venytyksiä, ei max. voimaharjoitteita (dyn. tai staattinen)
- Kuorma luokkaa 20 % maksimista, liikeradan pitää säilyä ehjänä. Toistoja normaalia vähemmän
- Rombautin (2011) tutk. 63.4 % hyötyi fys. terap. eri muodoista.
- Miten saadaan harjoitusvaikutus?

EDS ja toimintaterapia

- ADL apuvälineet, purkinavaaja, veitset, sakset, kynät, avainmet, ovet, vaatteiden pukeminen ja riisuminen, istumatuki
- WC, suihku, suihkutuoli yms.
- Pyörätuoli, sähköp, kelauskahvat
- Tuet eri nivelille, sormituet, cmcl
- Kompressio ja ns älyväätteet

EDS ja peukalotuki (Villa Manus)

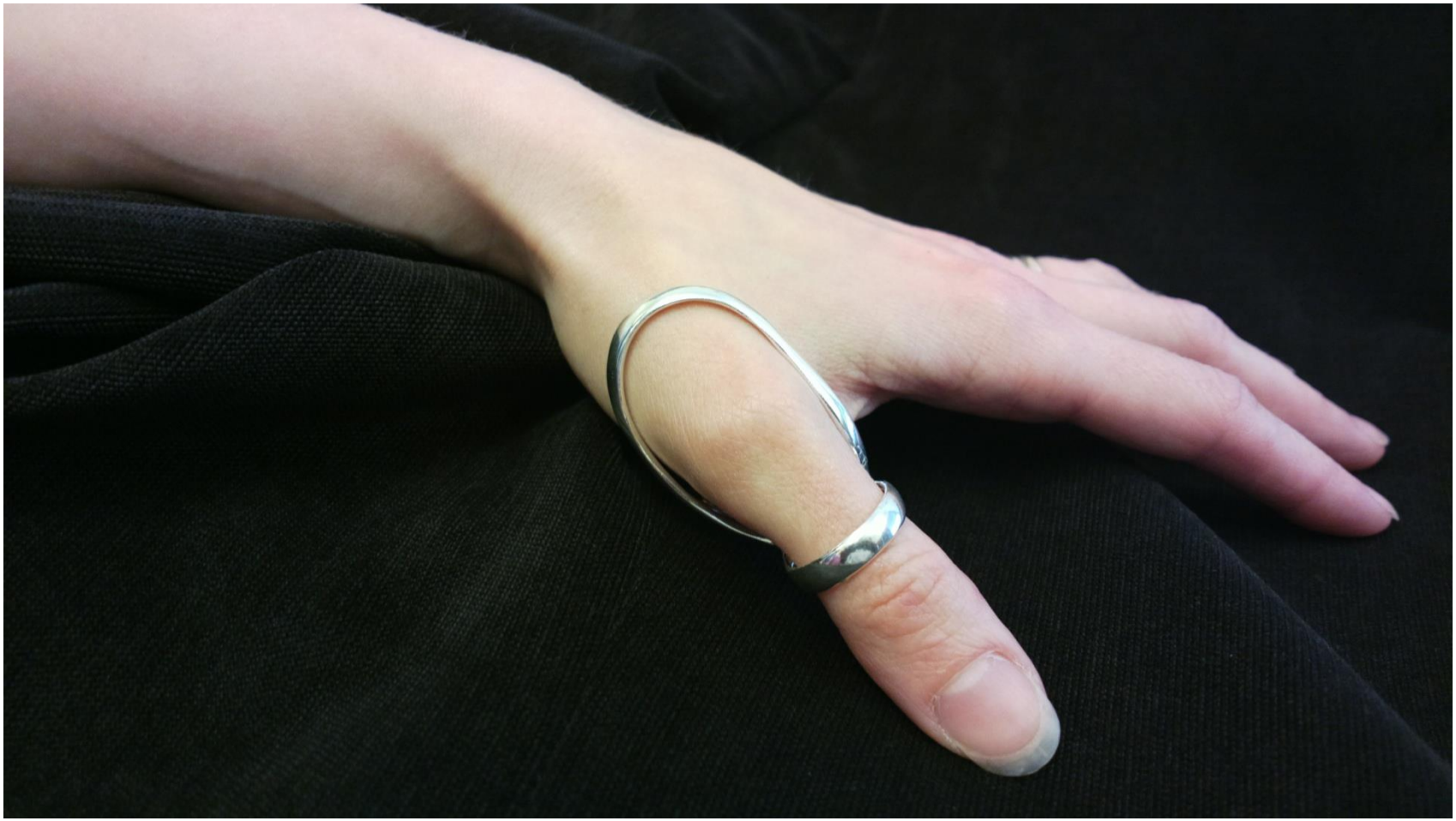

EDS tuki, jatkoa

Peukalotuki, tukivyö

Työ- jatoimintakyky (vrt NYHA)

I. notkea ei haittaa: beighton 5-9/9, kestovoima hyvä, koordinaatio hyvä, ei kovia kipuja. Ei ehkä hammaslääkäri, ei fysioterapeutti.

II. Lievä haitta: ajoittain kipuja, vaikeuksia olla pitkän aikaa samassa asennossa, kestovoimaa ei ole, pinsettiote on pitävä, sormet eivät subluksoidu, pystyy kantamaan käsillä (olat eivät luksoidu)

III. Keskivaikea haitta: kestovoimaa ei ole, sormet ja olat luksoituvat, vaikea kävellä, nilkat nyrjähtelevät, hankalat kivut, huono käsiala, vaikea pukea, pinsettiote löysä, purkkeja ei saa auki, kovaa ruokaa ei voi purra. Norm. lyhyempi työura. Työkyvttömyys iässä 35 v-45 v.

IV. Vaikea haitta: ADL ongelmia jatkuvasti, leukalukkoja, niveliä sijoiltaan esim yöllä itsestään, jatkuvat hoitoresistentit kivut, mustelmat, suolisto-ongelmat, kävelyongelmat (vrt MS), niskapäänsärky. Näillä on henk. Koht. avustaja, pyörätuoli. Eivät ole työelämässä. Vaikeavammaisia.

1. Usein muut sairaudet esim. chiari määrittävät työkykyä merkittävästi
2. Kaikissa maissa EDS potilaiden tilanne on samansuuntainen: keskeinen osa työttömiä osa työkyvyttömiä, ns piilotyöttömyys on yleistä

Yhteenveto

- Potilaiden EDS tietoisuus on netin avulla lisääntynyt huomattavasti.
- EDS III ja HMS menevät osin päällekkäin?
- Pitäisi viheltää peli ns poikki. Konsensus?
- EDS on muiden sairauksien diagnostinen aarreaitta, immunologia on keskeisellä sijalla
- EDS ei selitä potilaan kaikkia oireita
- EDS on synnynnäinen koko kehonsairaus.
- Hypermobiliteetti on ominaisuus.

Yhteistyö on keskeistä

- Perinnöllisyyslääkäri, alaryhmät, diagnoosi, harvinaisten osalta – erityisesti IV ja klassinen.
- Fysiatri (HUS ylil H. Hämäläinen), III, ADL, kuntoutus, työkyky.
- Sisätautilääkäri; reumatologi, gastroenterologi, gastrokir.
- Infektiolääkäri, keuhkolääkäri, ihot lääkäri (Jorma Uitto)
- Verisuonikirurgi huom ryhmä IV. CT herkästi!!!
- Ortopedi, neurokirurgi, hammaslääkäri, suukirurgi
- Fysioterapeutti, Toimintaterapeutti, psykologi
- European Organisation for Rare Diseases (EURORDIS), potilaskortti
- Yhdistykset eri maissa: esim. Suomi, Englanti
- www.ehlers-danlos.org (UK-support group)
- Orphanet, OMIM 13000, *10, *20 ja *50
- Suomen Ehlers-Danlos Yhdistys SEDY-ry

kontortionistit

KUIN KAKSI MARJAA? Venäläissyntyinen käärmenainen Zlata poseeraa bussipysäkillä Bergisch-Gladbachissa, Saksassa. Alkuviikolla järjestettyyn kansainväliseen kontortionistien kokoontumiseen osallistui sata käärmeihmistä 16 eri maasta.

Jossakin on vaan kaunista, kiitos