# Onko DXA-tutkimus luotettava? osa 2

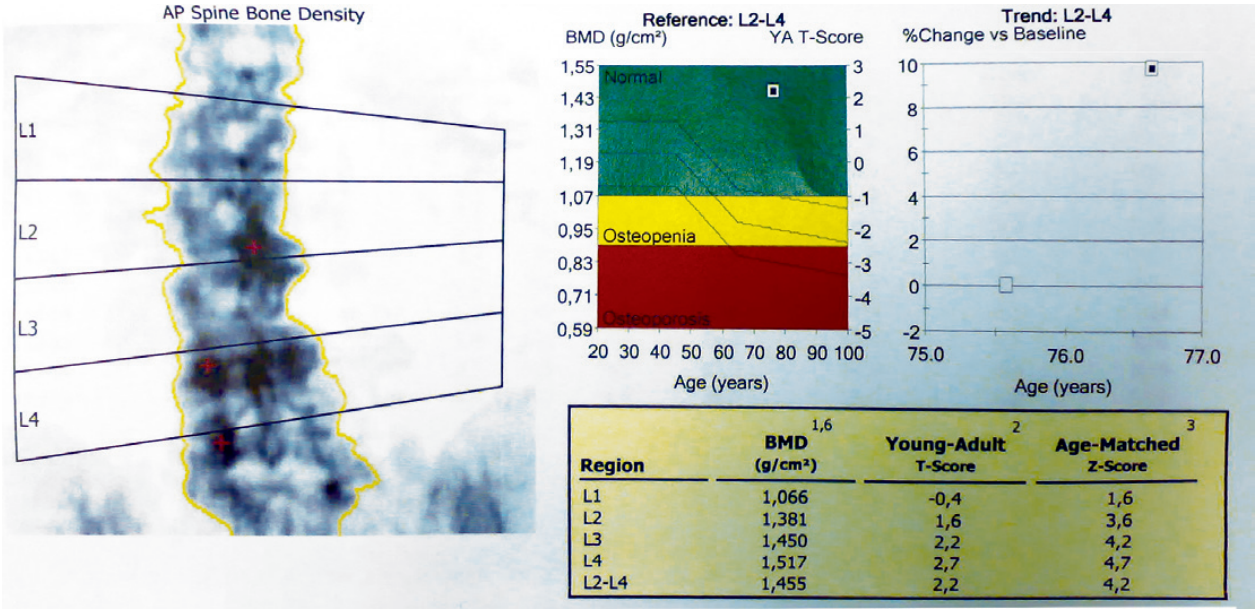


| Region | BMD[1,6] (g/cm²) | Young-Adult[2] T-Score | Age-Matched[3] Z-Score |
|---|---|---|---|
| L1 | 1,066 | -0,4 | 1,6 |
| L2 | 1,381 | 1,6 | 3,6 |
| L3 | 1,450 | 2,2 | 4,2 |
| L4 | 1,517 | 2,7 | 4,7 |
| L2-L4 | 1,455 | 2,2 | 4,2 |

Osa 1 julkaistiin edellisessä numerossa 5..07 ss. 89-92.

**Kuva 1.** Kyseessä on 76 v naisen luustontiheysmittaus DXA -menetelmällä ja vuoden seurannalla. Huomio kiinnittyy siihen, että luuston tiheys on vuodessa noussut 10 %. Tämä on mahdoton suoritus. Jo lähtötilanne on ollut poikkeava. Vanhuksella on ollut 'nuoren painijan luusto'.

Nikamien muodot ovat poikkeavia. Nikamissa on 'mustia läiskiä' eli supertiheitä alueita. Todennäköisesti kyseessä ovat murtumat ja luuston tiheyden nousu johtuu murtumista. Painuessaan kasaan luun tiheys nousee. Kun kuvaa vertaa selän natiivi rtg kuvaan - kuva 2 - tilanne selviää. Johtopäätöksenä on, että DXA:n ollessa hyvä tai normaali potilaalla voi olla vaikea osteoporoosi.

**Kuva 2.** Kyseessä on sama henkilö kuin kuvassa 1. Lanneranka ap ja sivu seisten. L4 nikama on lähes täysin luhistunut, samoin L1; th 11 ja 10 päätelevyt ovat painuneet kuopalle. Huomattavan runsas aorttaskleroosi, joka varmaan osaltaan nostaa arvoja. Fasettiartroosia alaselässä. Vertailu DXA -natiivi rtg: DXA ei tunnista ollenkaan kasaan painuneita nikamia. Kierteen määrä on DXA -kuvassa hieman eri kuin rtg -kuvassa. Mitä ilmeisimmin DXA on tässä itse päättänyt, miten nikamat oikein selässä ovat.

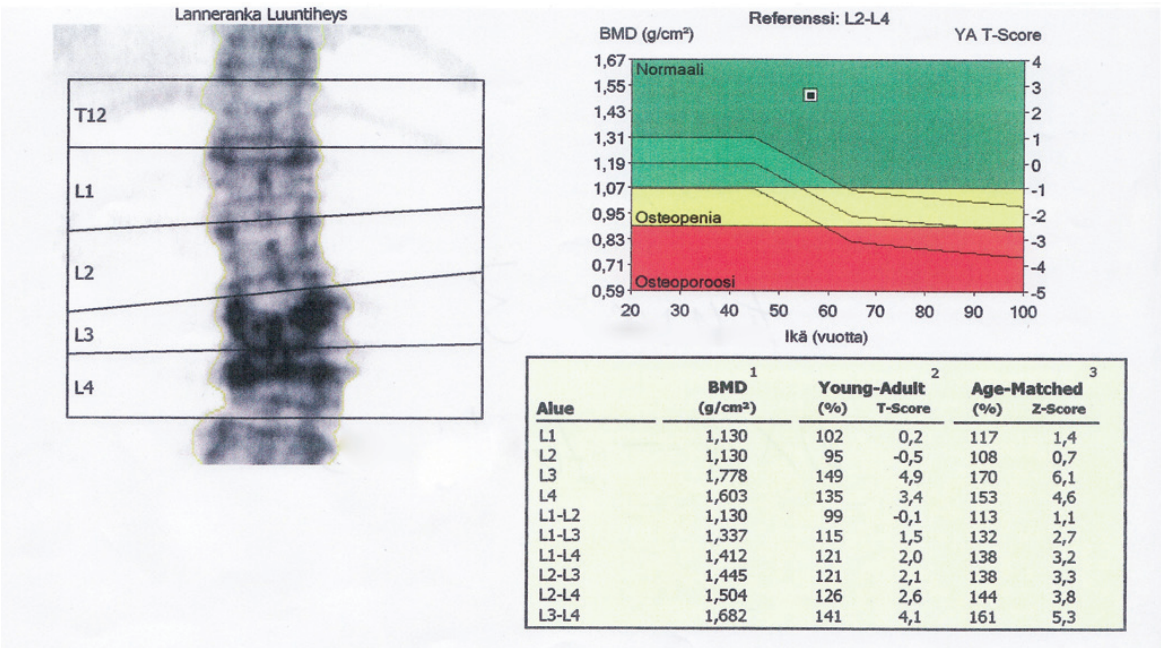


| Alue | BMD[1] (g/cm²) | Young-Adult[2] (%) | T-Score | Age-Matched[3] (%) | Z-Score |
|---|---|---|---|---|---|
| L1 | 1,130 | 102 | 0,2 | 117 | 1,4 |
| L2 | 1,130 | 95 | -0,5 | 108 | 0,7 |
| L3 | 1,778 | 149 | 4,9 | 170 | 6,1 |
| L4 | 1,603 | 135 | 3,4 | 153 | 4,6 |
| L1-L2 | 1,130 | 99 | -0,1 | 113 | 1,1 |
| L1-L3 | 1,337 | 115 | 1,5 | 132 | 2,7 |
| L1-L4 | 1,412 | 121 | 2,0 | 138 | 3,2 |
| L2-L3 | 1,445 | 121 | 2,1 | 138 | 3,3 |
| L2-L4 | 1,504 | 126 | 2,6 | 144 | 3,8 |
| L3-L4 | 1,682 | 141 | 4,1 | 161 | 5,3 |

**Kuva 3.** DXA -mittaus 56 v nainen. Potilaalla on DXA:n mukaan hyvä vahva luusto. T -arvo L2-L4 on 2.6. Z -arvo on vielä parempi 3.8. Jos katsoo DXA -kuvaa tarkasti, näkee siinä 'mustia läiskiä' alaselässä. Nämä ovat tihentynyttä luuta, fasettiartroosia tai jopa osteoporoottisia murtumia. Lisäksi nikamien muodossa = koossa on jotain erikoista. L3 on vino ja sen T arvo on +4.9. L4 on +3.4, kun taas L2 saa arvon -0.5. Samalla potilaalla on siis vahvoja ja heikkoja nikamia vierekkäin?. L4 ja L3 nostavat keskiarvoa 'painijoitten' tasolle. Onko DXA totta?

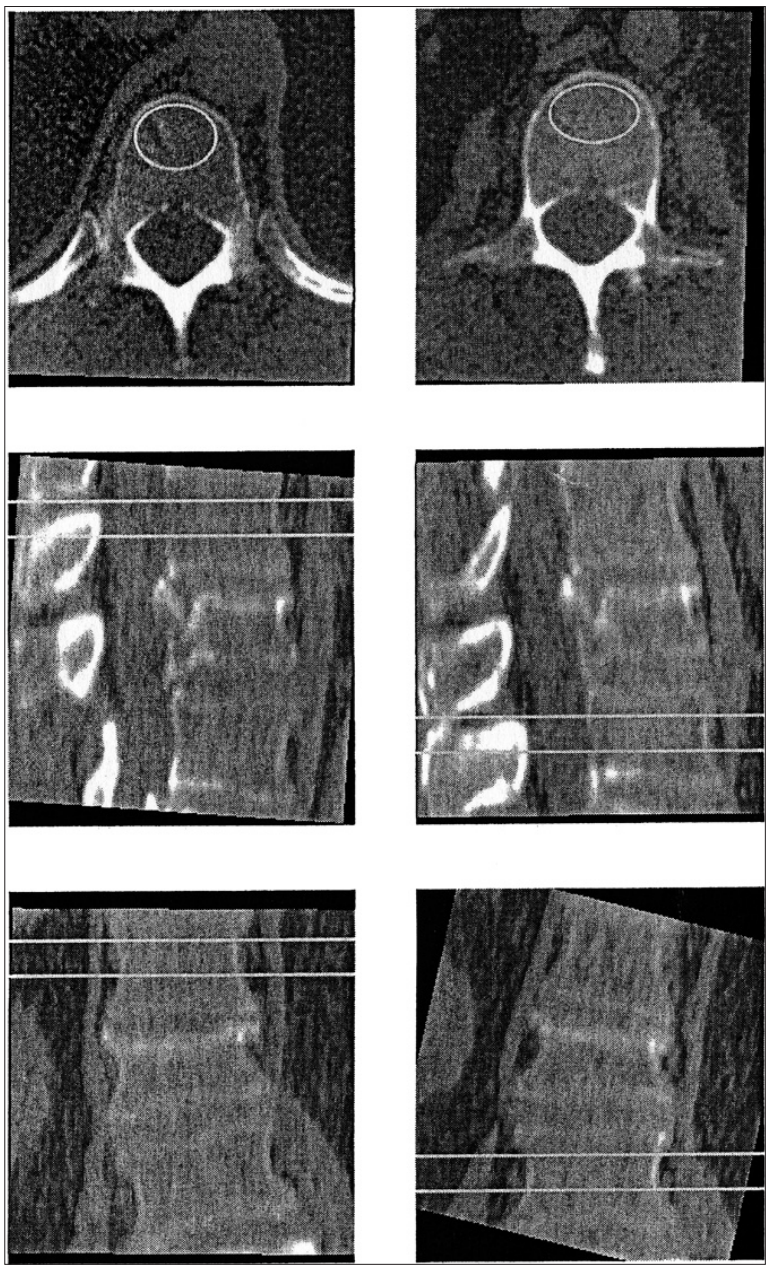

**Kuva 4**. QCT –mittaus kuvan 3 potilaan selästä. Kyseessä on CT -kuvaus, joka otetaan tavallista heikommilla tehoilla. Katsotaan kuvista ehjän näköiset nikamat ja valitaan niistä haluttu alue/tilavuus ja suoritetaan mittaus. Potilaan kanssa samaan kuvaan tulee ns. torso eli referenssi, joka on mukana luotettavuuden arvioinnissa. Kuvan 3 potilaalla todettiin QCT:llä, että hänellä on osteoporoottiset murtumat L4, L3, ja L1. Ko. nikamat jätettiin mittauksen ulkopuolelle ja tutkittiin TH 12 ja L1. Niistä T score on -3.26. eli potilaalla on vaikea-asteinen osteoporoosi. Päätelevy murtumia on vaikea nähdä tavallisessa natiivi rtg:ssä. QCT on ohjelmisto, joka voidaan ladata tavallisiin CT laitteisiin. Lisäksi mukana tulee eo. torso, johon vertailu tiheyserojen suhteen tapahtuu. QCT ohjelmistoja on mm selälle, lonkalle ja raajoille.