Krooninen Väsymisoireyhtymä CFS/ME, Erotusdiagnostiikkaa. Seppo Villanen LL, fysiatri, yl el, kivunhoito ja kuntoutus.

www.kivunhoito.com, Henderson F.C. (neurosurg, recognition) Carroll I video: The Mystery Headache: Spinal Fluid Leak?

www.neuromodulation.com

www.worldinstituteofpain.org (WIP)

ME/CFS. Hyvä käytäntö. 230221 Duodecim

Taulukko 1. Kroonisen väsymysoireyhtymän yksi käytetty määritelmä (CFS; Unger 2016)

Oireet, jotka vaaditaan, jotta sairaus luokitellaan CFS:ksi
Kaikki seuraavista:
Aiempaan verrattuna merkittävästi heikompi suorituskyky ja jaksaminen arjen vaatimuksissa, työssä, opiskelussa ja sosiaalisen elämän ylläpidossa. Tilalle ei ole selvää muuta selitystä, ja se on kestänyt vähintään 6 kuukautta.
Tila on kehittynyt hyvin äkillisesti (usein muutamien päivien aikana).
Lepo tai nukkuminen ei helpota oireita.
Vähäinenkin rasitus johtaa vahvaan pitkittyneeseen uupumukseen ja huonovointisuuteen (ns. PEM-oire eli post-exertional malaise).
Ainakin toinen seuraavista:
Kognitiivisten (tiedon vastaanottoon, käsittelyyn, käyttöön ja säilyttämiseen liittyvien) toimintojen, kuten lähimuistin ja aloitekyvyn, selvä heikkeneminen
Huimaus ja heikotus, joka ilmenee erityisesti makuulta pystyyn noustessa (ortostatismi)

diagnooseja

G93.3 virusinfektiota seuraava väsymysoireyhtymä/ME/CFS

U07.1 covid -19 , virus posit

U07.2 covid-19, ns kliininen epäily

U08.9 personal history of covid 19, unspecified

U09.9 post covid -19 condition

U10.9 multisystem inflammatory syndrome associated with covid-19

U11 covid rokotukset

U12 rokotusten sivuvaikutukset

erotusdiagnostiikka

- Endokrinologia, aivolisäke, d-vit, rauta, kupari, fosfaatti jne..
- tyreoidiitit, autoimmuunisairaudet, keliakia /refraktaarinen
- Immuunipuutokset, harvinaiset sairaudet (ionikanavat, mitokondriotaudit), EDS, Marfan, Down
- Infektiot, herpes, trooppiset taudit
- Vammat, eri kombinaatiot esim. infektio+ EDS+vamma
- Aivopaine, NPH, yläniska, aivoselkäydinneste, liekaantunut ydin, likvorivuoto/csf-leak, (th, yläniska, beta-2-transferrin, veripaikka) Carrol I. Huom. CNS liikkuu… CCI (cranio-cervical-instability)

Krooninen borrelioosi?

- Nykyään useita punkin puremia – oikeastaan jatkuvasti
- Koirat, kissat, kotieläimet, kauriit, jopa linnut
- Useita eri tauteja, omat iholla olevat bakteerit
- Borrelia, puutiainen, erlichioosi (ruskea koiran puutiainen- infektoi granulosyyttejä), babesioosi, anaplasmoosi, pilkkukuume
- Matkailu, rescuekoirat
- Immuunipuutokset, lektiinitien puutos, C4D, muut spesifit immuunipuutokset

Diagnoosi: E75.2 Fabryn tauti
D80.8 Spesifi vasta-ainepuutos ja IgA-vaje

Tullut dos Maija Haanpään ohjaamana Kipupoliklinikalta lievän infektioalttiuden ja epäselvien raajakipujen johdosta tutkimuksiin Infektiosairauksien klinikkaan.
Neurologian klinikasta kirjoitettu epikriisi 12.12.2007, ohutsäieneuropatia, post-Lyme -syndrooma ja krooninen väsymysoireyhtymä-diagnooseilla. Seeligin laboratoriossa MAG-, sulfatidi-, GM1- (kertaalleen matalatiitterisinä IgG+), asialo-GM1-, GD1a, GD1b-, GM2-, GM3-, GQ1b-, GT1a- ja GT1b- IgM ja/tai IgG-Ab negatiiviset. Tampereella neuronaaliset auto-vasta-aineet normaalit. Myös mm. ANA-, ANCA-, Gad-, TPO-, ENA- ja keliakiavasta-aineet normaalit. Granulomatoottisen tulehduksen mittarit matalat ja kuvantamisissakaan ei sarkoidoosiin viittaavaa. QST:ssä paksusäiepolyneuropatia painottuen esiintymiseen alaraajoissa ja ohutsäieneuropatia painottuen esiintymiseen yläraajoissa 20.11.2003. ENMG normaali kuitenkin. Sentraalinen prosessi? Tilanne heikentynyt subjektiivisesti koko ajan. Varmaan syytä uusia QST. 12/06 ENMG:ssä progressiota ja osa johtumisnopeuksista normaalin alaraajoissa (Mehiläinen Töölö/Tapani Salmi), varmaan syytä pyytää uusi

- **ENMG**

Immunologisina löydöksinä siis IgA-vaje ja siihen liittyvä spesifi vasta-ainepuutos (5/7:lle serotyypille respondoimattomuus T-soluista riippumattoman B-soluvasteen herättävälle polysakkaridiantigeenille) eli SAD (B-solu- ja 0.33/13%, Freiburg 2/MB2/EUROClass B+smB+21^{hi}), sekä seerumin ja likvorin >15 oligoklonaalista fraktiota ilman että kuvantamisissa olisi ollut demyelinisaatiopesäkkeitä. Normaalit T-soluista riippuvat B-soluvasteet. Lymfosyyttien mitogeenivasteet normaalit. IgAD+SAD:lle sekundaarinen sicca, mutta ärsytyskyynelvuotoa ja Schirmer 28/30mm (/ el S Tyllinen SIPKL).

Immuunipuutokset

- Useita keuhkokuumeita yli 3…, poikkeavat sieni infektiot, syvät infektiot, jatkuvat sinuiitit, herpes, jne…
- Immuunipuutoksia useita eri tyyppejä, 300 erilaista, perinnöllisiä ns primaarit immuunipuutokset
- rokotevaste voi myös olla poikkeava, vasta-ainepuutokset, HIV, lääkitykset, pernan poisto, lääkitykset, säteily, kemikaalit
- Immuunipuutokset ja autoimmuunitaudit
- Sivut: Perinnöllisen vasta-ainepuutoksen epäilyn arvioiminen HUS-piirissä.

Kuva 2

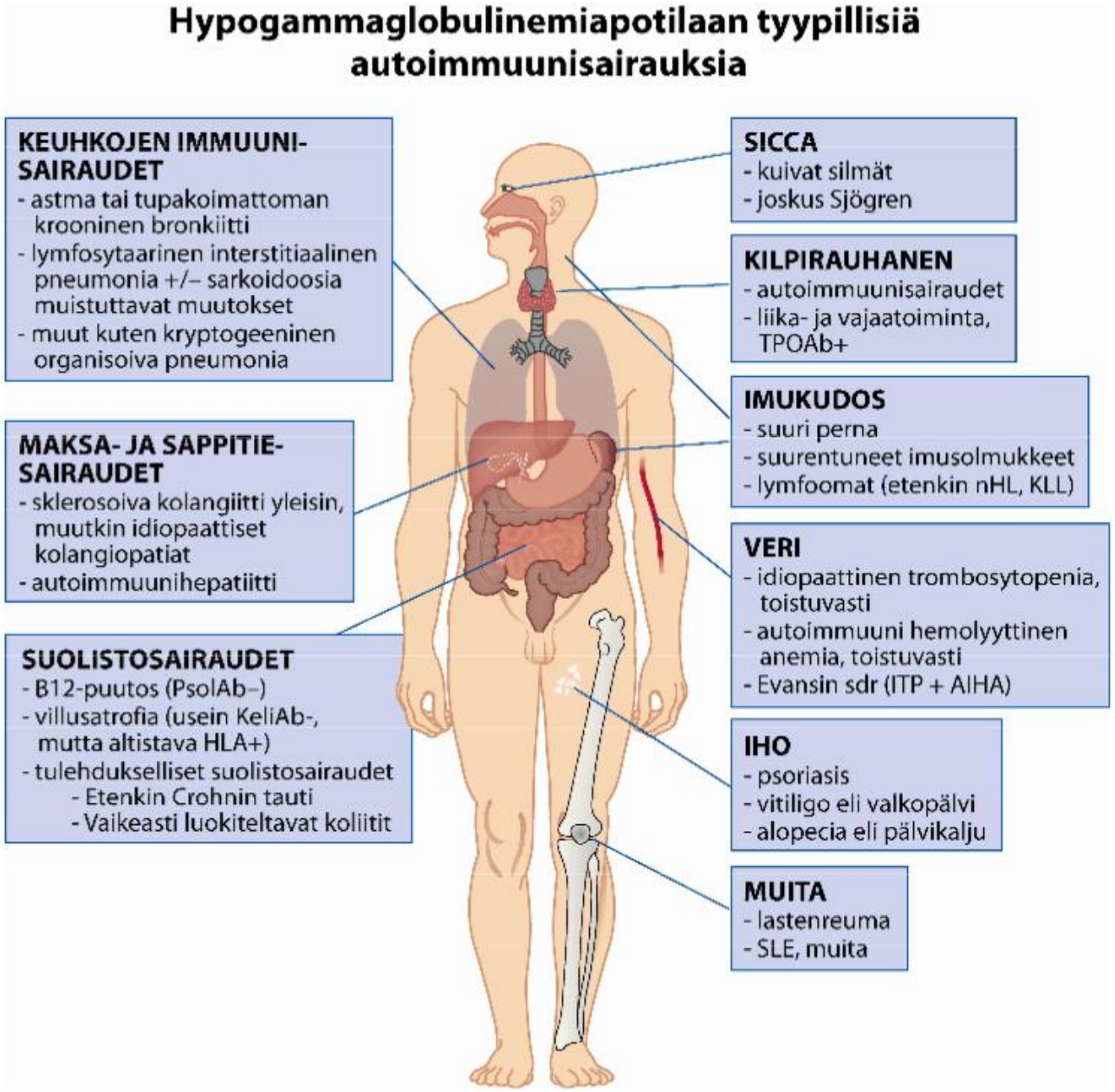

Mikko Seppänen / HumanArt Helena Schmidt Tmi. *Sponsored by Sanquin Finland, open domain*

EDS, Marfan, Osteogenesis imperfekta yms

- EDS kriteerit 2017, hEDS 2020 https://www.ehlers-danlos.com/heds-diagnostic-checklist/
- Clinical tips: käsituntuma, selvä poikkeava end feel, pehmeä samettimainen iho, jalkapohjien rasva, sormikoukkutesti, liikunta 5-7. ei pituushyppyä, kuulantyöntöä…kestävyyttä ei ole, harjoittelu pahentaa
- EDS Työkyky. Tipi Räsänen opinnäytetyö
- Harjoittelu ei voimaharjoittelua, iloista liikuntaa, rytmi, musiikki
- Kompressiovaatteet, tuet
- Yhdistelmä EDS+Chiari+CCI
- Tarve koulutukselle, jossa useita esimerkkipotilaita, jotka on etukäteen tutkittu ja joista konsensus. Käsituntuman harjoittelu!!!

Perinnöllisyys, geenitestit

- Ionikanava sairaudet (kloridi, natrium, kalsium, kalium jne): äkkikuolemat esim. brugadan oireyhtymä, myotonia, paramyotonia, nystagmus, ataksia, lihaskalvot…
- uusia tarkkoja diagnooseja tulee koko ajan esim. Jokelan tauti SMAJ…
- Luinen anatomia periytyy: voi katsoa äidin ja isän rtg-kuvat jne..
- Lihaskudos ja tukikudos periytyy
- Sukutieto on anamneesin tärkeä osuus, mistä suku on kotoisin!! Espoo ei ole oikea vastaus, koska esim. Espoossa on ollut maksimissaan 16000 asukasta. Reijo Norio: Suomi-neidon geenit.
- Huom. maahanmuuttajat ja pakolaiset tulevat aivan erilaisesta geenimaailmasta…talassemiat, välimerentauti, infektiot, rabies…tosin näistä suvuissa ei kerrota lääkärille syitä useita. Usein vaan ei ole tietoa.

PYYDETYT TUTKIMUKSET	
TAUTIASSOSIAATIOTUTKIMUS	**FARMAKOGENEETTINEN TUTKIMUS**
☐ SPRV 5323 B -HLA-Addisonin tauti, DNA-tutkimus	☐ SPRV 5336 B -HLA-Abakaviiri-yliherkkyys, DNA-tutkimus
☐ SPRV 3604 B -HLA-B*27, DNA-tutkimus (KL 3075)	
☐ SPRV 5326 B -HLA-Basedowin (Gravesin) tauti, DNA-tutkimus	☐ SPRV 5338 B -HLA-Allopurinoli-yliherkkyys, DNA-tutkimus
☐ SPRV 5337 B -HLA-Behcetin tauti, DNA-tutkimus	
☐ SPRV 5325 B -HLA-diabetes tyyppi 1, DNA-tutkimus	☐ SPRV 5350 B -HLA-Amoksisilliini-klavulaani-happo, DNA-tutkimus
☐ SPRV 3627 B -HLA-keliakia, DNA-tutkimus (KL 4640)	
☐ SPRV 5329 B -HLA-korioretinopatia (Birdshot), DNA-tutkimus	☐ SPRV 5341 B -HLA-myelodysplastinen oireyhtymä, DNA-tutkimus
☐ SPRV 5322 B -HLA-krooninen autoimmuunihepatiitti, DNA-tutkimus	
☐ SPRV 5373 B -HLA-lastenreuma, DNA-tutkimus	☐ SPRV 5384 B -HLA-Flukloksasilliini-maksatoksisuus, DNA-tutkimus
☐ SPRV 5327 B -HLA-multippeliskleroosi, DNA-tutkimus	
☐ SPRV 5334 B -HLA-myasthenia gravis, DNA-tutkimus	☐ SPRV 5385 B -HLA-Karbamatsepiini-yliherkkyys, DNA-tutkimus
☐ SPRV 5328 B -HLA-myyräkuume, DNA-tutkimus	
☐ SPRV 5303 B -HLA-narkolepsia, DNA-tutkimus (KL 4881)	**Muu HLA-tutkimus, mikä**
☐ SPRV 5331 B -HLA-nivelreuma, DNA-tutkimus (KL 4801)	
☐ SPRV 5332 B -HLA-psoriasis, DNA-tutkimus	Lisätietoja
☐ SPRV 5330 B -HLA-reaktiivinen artriitti, DNA-tutkimus	
☐ SPRV 5333 B -HLA-Reiterin tauti, DNA-tutkimus	
☐ SPRV 5324 B -HLA-selkärankareuma, DNA-tutkimus	Näyte: 1 x 7 ml EDTA-verta
☐ SPRV 5335 B -HLA-Sjögrenin oireyhtymä, DNA-tutkimus	

Mitokondriotaudit

- Suos potilassivu I Mitonchondrial Medicine I Helsingin Yliopisto: https://www2.helsinki.fi/fi/tutkimusryhmat/mitochondrial-medicine/potilassivu.
- Mitokondriotaudit – Neuroliitto. Nijmengen Centre for Mitochondrial Disorders, suomennus 2015 Pirjo Isohanni ja Anu Wartiovaara
- Missä iässä tahansa, mikä elinjärjestelmä/kombinaatia -tahansa esim. aivotauti,maksa, diabetes, myoclonus epilepsia, halvauskohtaukset, silmälihasheikkous, sensorineuraalinen kuulovika, lihasheikkous,huono kuormituksen sieto, liikkeiden koordinaatiohäiriö, ataksia….n kpl eri oireita ja löydöksiä
- Laktaatti/pyryvaatti/polkupyöräergometria/EMG/lihasbiopsia/geenitestit

Chiari

- Chiari 0.5, 1.0, 1.5, Chiari 2 ja Chiari 3
- Anomaliat, kudostyyppi
- Anteriorinen instabiliteetti
- Takakuoppa-avaus ja/tai nielun kautta, densin kärjen resektio, stabilointi nielun kautta tai takaa taso c0-c3
- Painovoima, mri kuvaus maaten/seisten - eri tulokset
- USA: Chiari Center useita, Chiari-EDS center
- https://www.ninds.nih.gov/Disorders/Patient-Caregiver-Eduacation/Fact-Sheets/Chiari-Malformation-Fact-Sheet

Chiari 0.5 – huom C0/C1 alue???

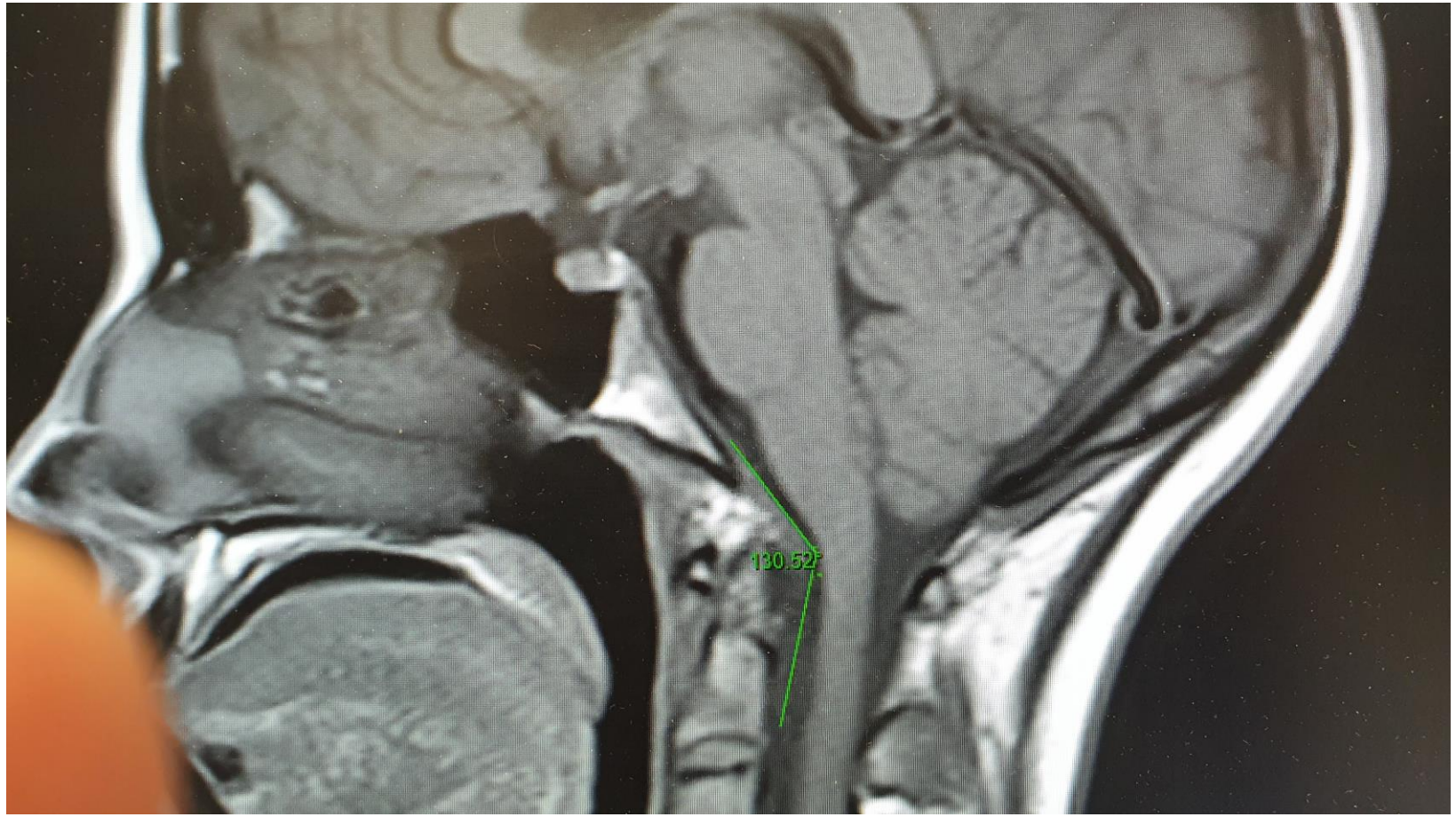

Chiari 1.5 , huom. densin taka-alue, ventrikkeli

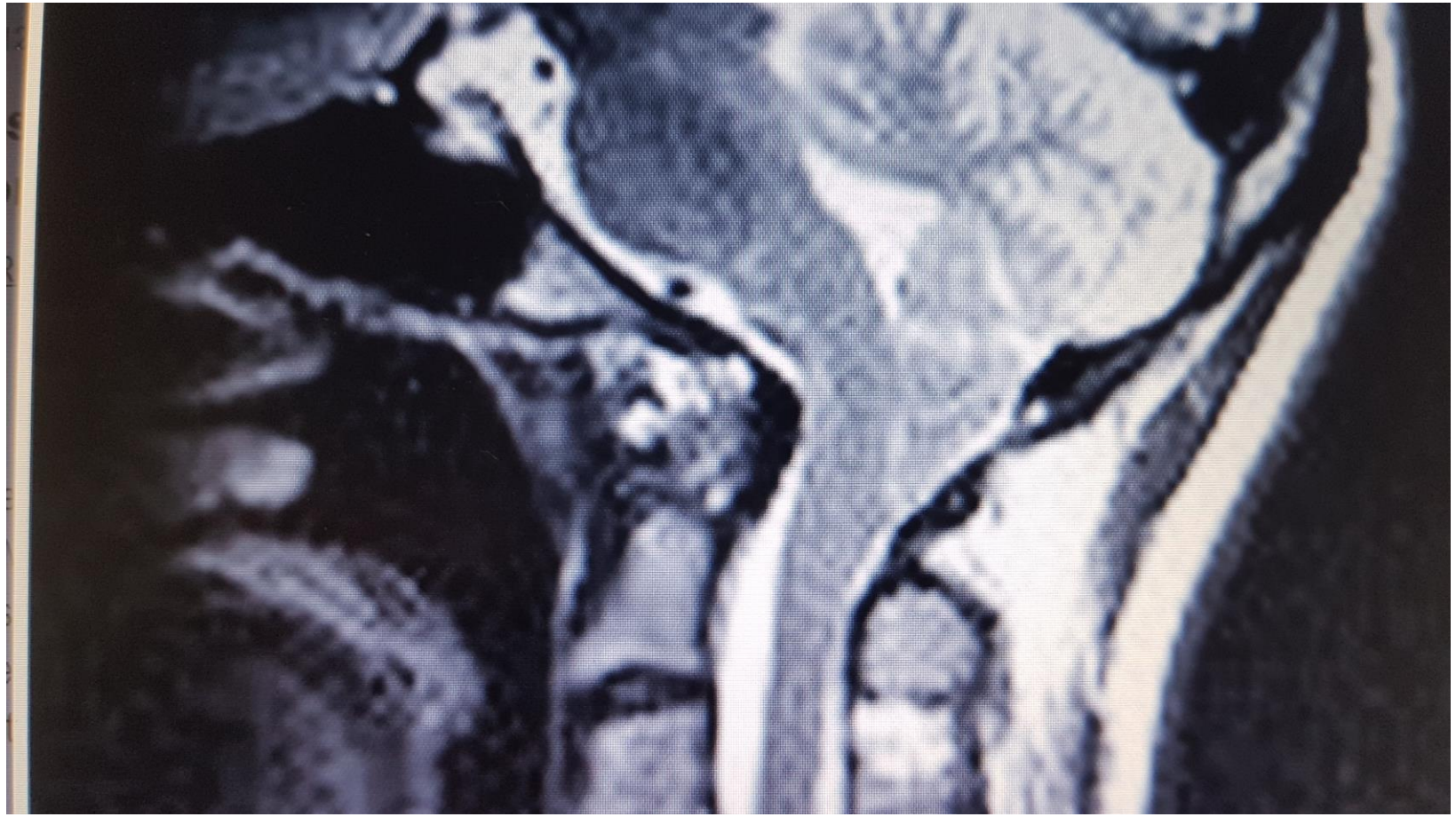

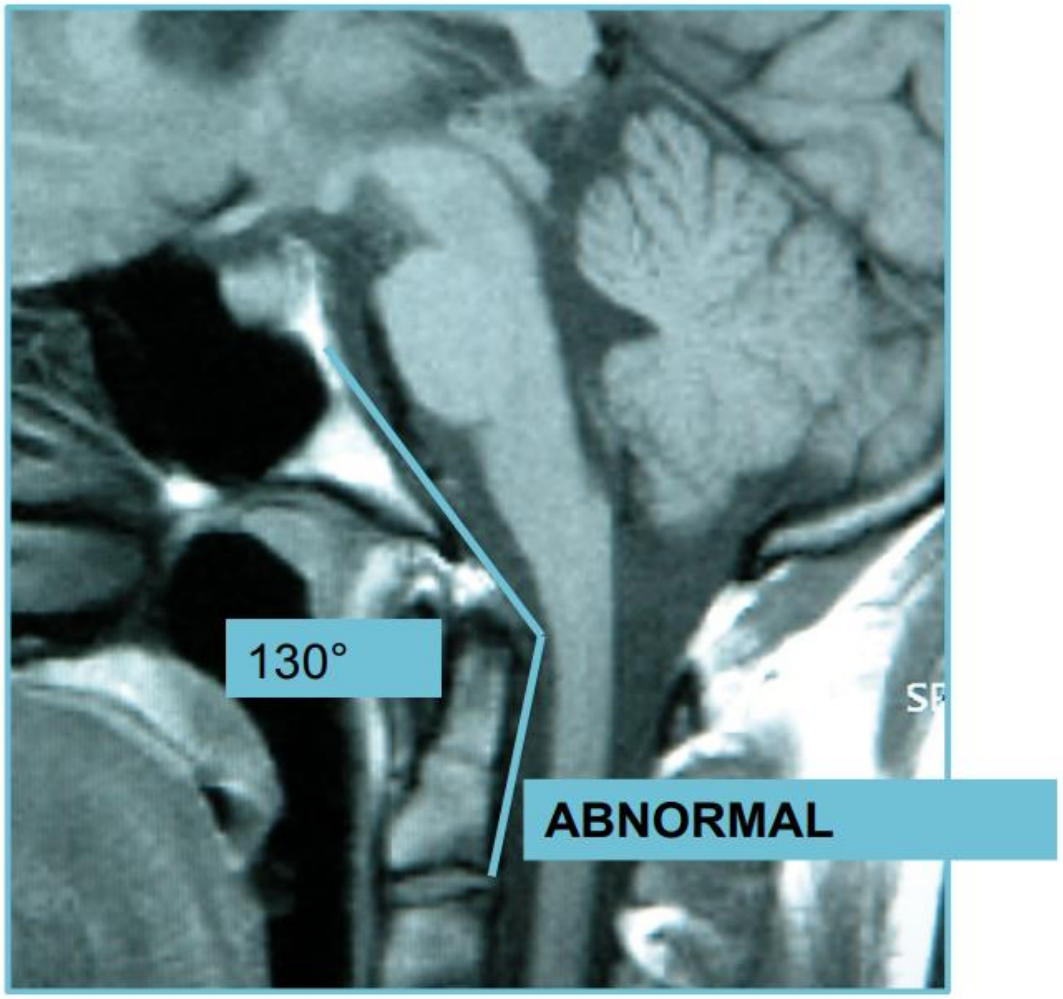

Angulation of the brainstem in basilar invagination causes neurological disability-
Scoville,1951

<150ºassociated with deficit.
Van Gilder,1984; Smoker 1984Menezes,1988

"**fulcrum effect** in basilar invagination applies traction to the caudal brainstem and rostral cervical spinal cord **, producing prominent bulbar dysfunction and myelopathy"** Sawin,Menezes, 1997

Retroflexed odontoid – present in 96/364 Chiari pts
Milhorat,1999

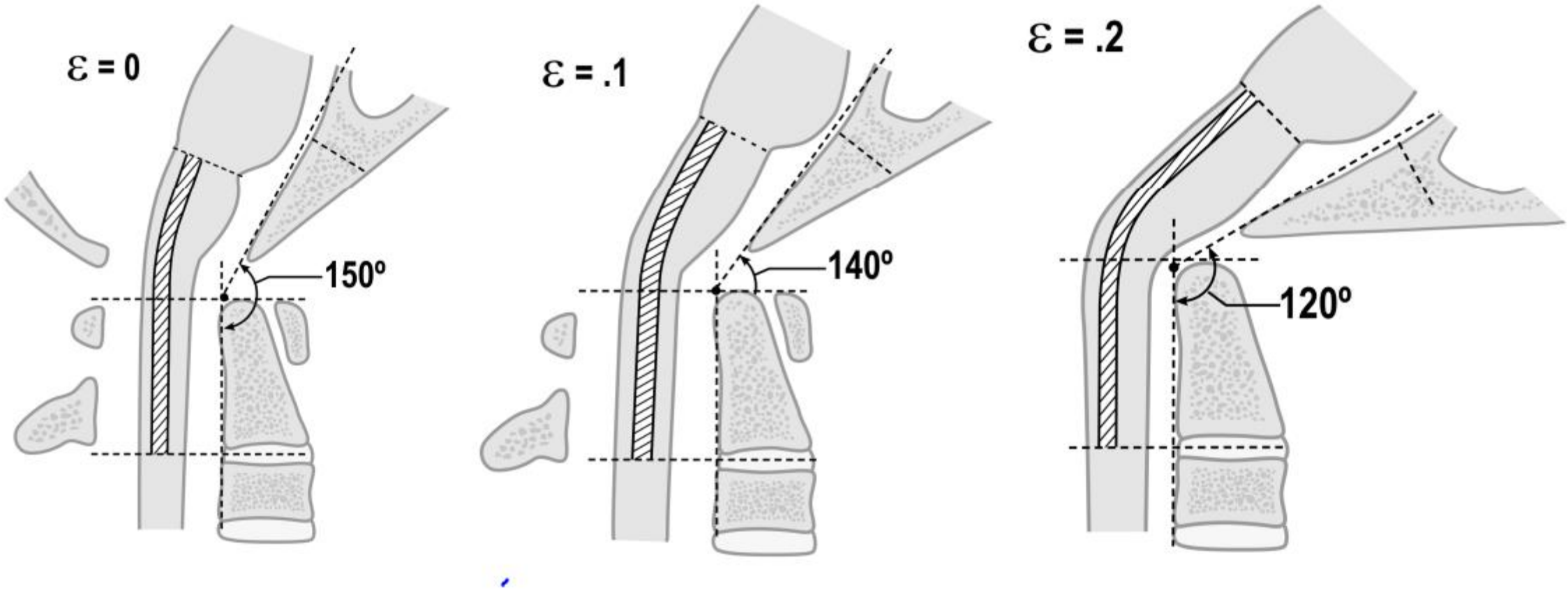

Henderson et al, Surg Neurol Internat, 2010

The normal Clivo-axial angle

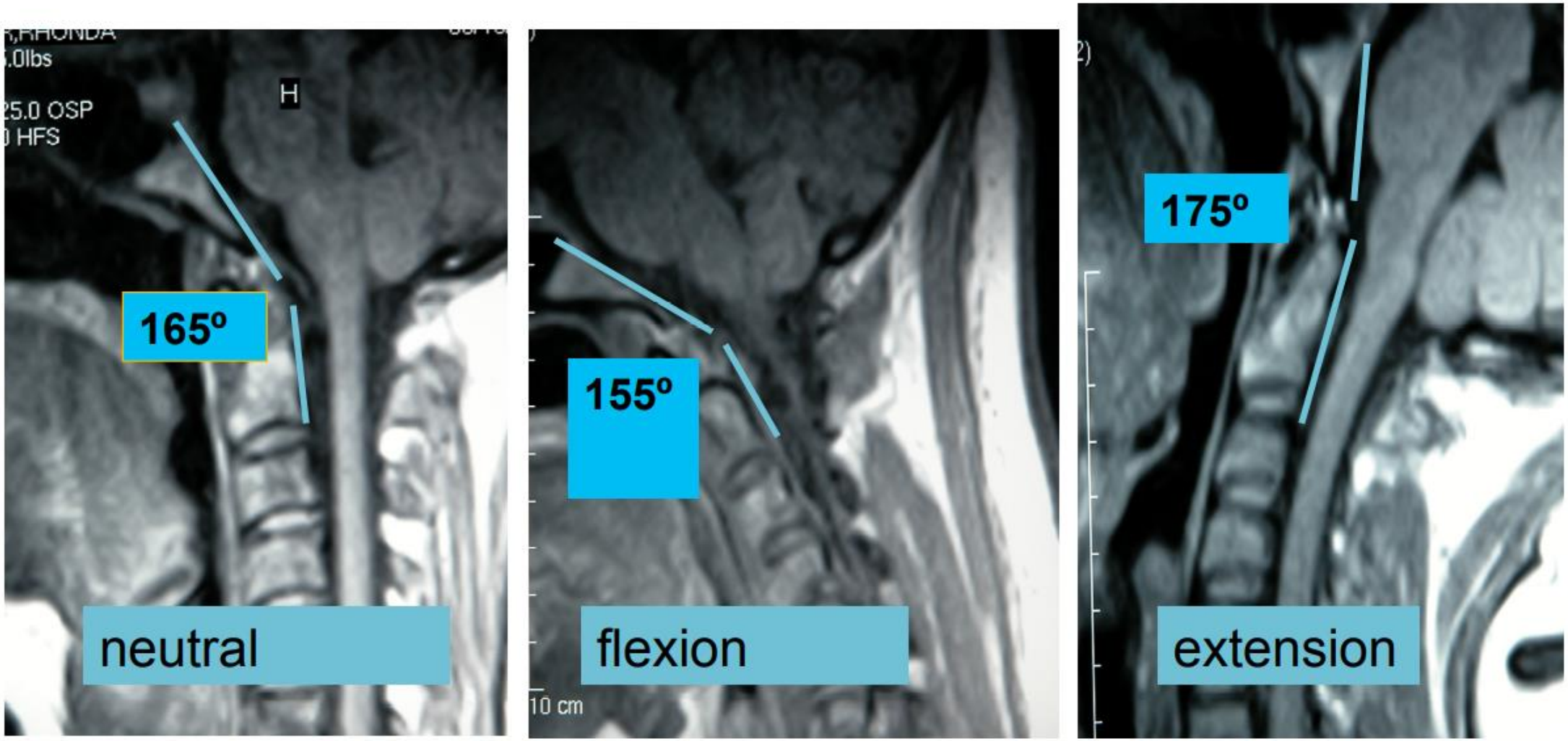

Bulbar symptoms index

The following 20 symptoms may be referable to pathology at the level of the brainstem. Please indicate "yes" or "no" whether you have any of the following symptoms on a recurring or chronic basis.

- Double vision
- Dizziness
- Vertigo
- Ringing in the ears
- Speech difficulties
- Difficulty swallowing
- Sleep apnea
- Snoring or frequent awakening
- Memory loss
- Choking on food
- Hands turn blue in cold weather
- Numbness in your arms and shoulders
- Numbness in your back and legs
- Get tired very easily
- Unsteady walking
- More clumsy than you used to be
- Urinate more often (every 1–2 h)
- Irritable bowel disease or gastro esophageal reflux disease
- Weaker than you would expect in your arms or hand
- Weaker in your legs

Yläniskan fixointi extensioon

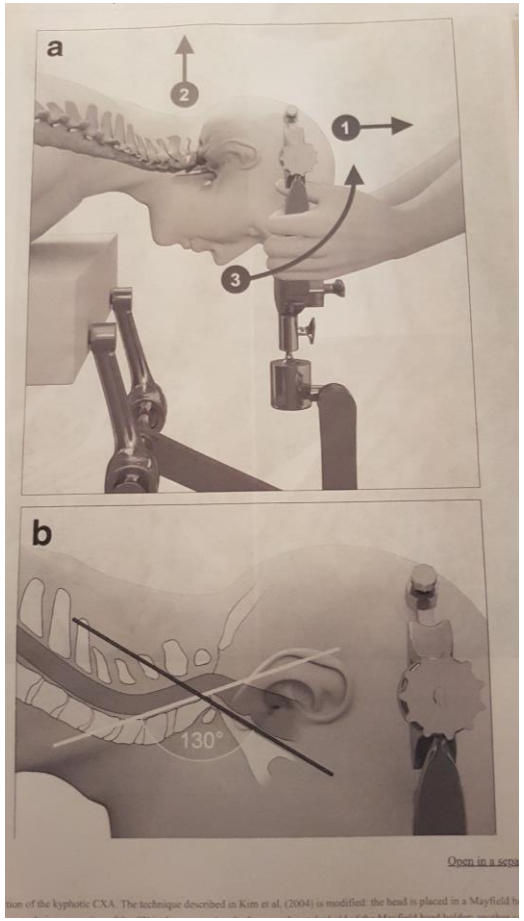

POTS (voi olla myös EDS, ME yhteydessä)

- Posturaalinen ortostaattinen takykardia, alaryhmät, suolisto,brainfog
- ortostaattinen koe RR- ja pulssivaste makuulla ja seisomaan nousun jälkeen, TILT-testi, RR-vrk-rekisteröinti, rytmivalvuri, älykellot, Oura-sormus
- D-vit tasot, ADH, munuaiset, sydämen johtoradat, elektrolyytit, virtsan elektrolyyttikoostumus, Du- Na, Ca, K, Cl
- Ivabradine, midodrine, phenylefedrin, mineralocorticoidi, nesteytys
- Huom unihäiriöt ja sentraalinen uniapnea liittyvät usein whipelashvammoihin samoin bruksismi

DTI kuvaukset

JOURNAL OF NEUROTRAUMA 30:1587–1595 (September 15, 2013)
© Mary Ann Liebert, Inc.
DOI: 10.1089/neu.2013.2943

Assessing the State of Chronic Spinal Cord Injury Using Diffusion Tensor Imaging

Eerika Koskinen,[1] Antti Brander,[2] Ullamari Hakulinen,[2,3] Teemu Luoto,[1] Mika Helminen,[4] Aarne Ylinen,[5,6] and Juha Öhman[1,7]

Abstract

The aim of this study was to quantify the association between diffusion tensor imaging (DTI) parameters of the cervical spinal cord and neurological disability in patients with chronic traumatic spinal cord injury (SCI). A cervical spinal cord 3T magnetic resonance imaging (MRI) with DTI sequences was performed on 28 patients with chronic traumatic SCI and 40 healthy control subjects. DTI metrics, including fractional anisotropy (FA), apparent diffusion coefficient (ADC), axial diffusivity (AD), and radial diffusivity (RD), were calculated within the normal-appearing spinal cord area at levels C2 or C3. Clinical assessment of the patients was performed according to the International Standards for Neurological Classification of Spinal Cord Injury (ISNCSCI) and the motor subscale of the Functional Independence Measure (FIM). The FA values of the patients with SCI were significantly lower than those of healthy control subjects ($p<0.000001$). In contrast, the ADC and RD values of these patients were significantly higher than those of control subjects (ADC $p<0.0001$, RD $p<0.00001$). In patients with SCI, the FA values were positively correlated with the motor (pr=0.56, $p<0.01$) and sensory (pr=0.66, $p<0.001$) scores of ISNCSCI and with the motor subscale of FIM (pr=0.51, $p<0.01$). DTI revealed spinal cord pathology, which was undetectable using conventional MRI. DTI changes in regions that were remote from the site of primary injury were most likely the result of secondary degeneration of white matter tracts. Decreased FA values were correlated with poorer motor and sensory function, as well as a lack of independence in daily living. DTI is a promising quantitative and objective tool that may be used in the clinical assessment of patients with SCI.

Yläniskan 3D kartiokeila

- Istuen
- Vähäinen säderasitus (vastaa lentoa Helsinki –Jyväskylä)
- Huipputarkka, luun sisäinen rakenne näkyy, trabekulaatio, osteoporoosi diagnoosi
- Useita kuvankäsittely mahdollisuuksia
- 3D tulostus
- Uutta liikkeen 3D arviointi esim. leuka

MRI, CT, funktiokuvaukset

- Mri maaten, toiminta ei näy, kipu ei näy, voi olla väärä negatiivinen jos oireita ei ole makuulla. Ei sovi toiminnallisten häiriöiden diagnostiikkaan.
- Pään MRI: ontelot, aivolisäke, nielu, yläniska hienosti, näkö- ja kuuloh, aivot jne, aivopaine, pään alueen ,liq. vuodot
- Upright Mri, Medserena, hyvät lausunnot kuvien kera
- CT näyttää luut paremmin samoin ligamenttikalkit yms
- Kompressio CT, kaksoiskontrasti CT
- Taivutus rtg niska ja lanneranka (OMT mukaan taivutuksiin!!!). Yläniskan taivutus erikseen? (rtg-hoitajien koulutus ?)
- Kartiokeila –rotaatiot, open mouth kuvassa näkyy C1/2 rotaatio hyvin

Yläniskan variantteja

- Kuppimainen c0/c1, jyrkkä etureuna c1, avoin takareuna c1, condylys tertius, laakea c0/c1, eriparia c0/1
- C1/2 variantit, eri paria huom trabekulaatio ja nivelpintojen kohdistus erottaa traumaattisen ja synnynnäisen, kulmavaihtelee, itse keskittävä, rotaatiot Fielding-Hawkins rotatory subluksation classification (I-IV). 3D hahmottaminen.
- densin ja C1 niveltymä, korkea, keskellä, matala
- Dens: lyhyt, pitkä, vino, kärki taaksepäin, paksut ligamentit
- Crowned dens – kalkkikehä, per os kortisoni
- Clivo-aksiaalinen kulma, pitkä clivus, densin ja kallonpohjan välinen etäisyys, ero flexio/extensio,

Hyvä CO/C1, vakaa

C1 jyrkkä etureuna, takareunaa ei ole, C0 voi luistaa taaksepäin?

Tämä esitetty usein anatomian kirjoissa, huom. C1 luukakenteessa isoja onteloita

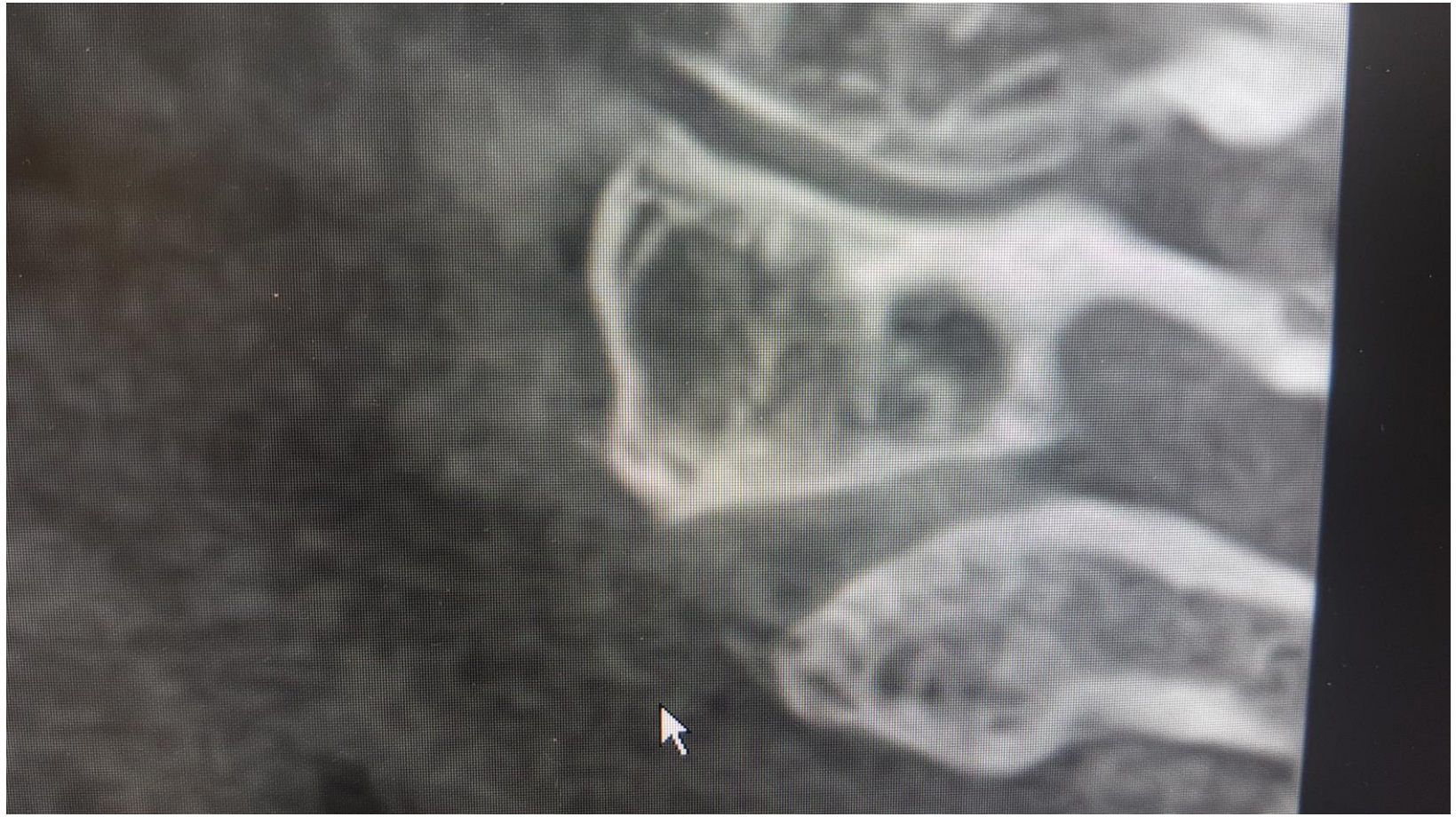

C1/2 rotaatio tai anatominen variantti

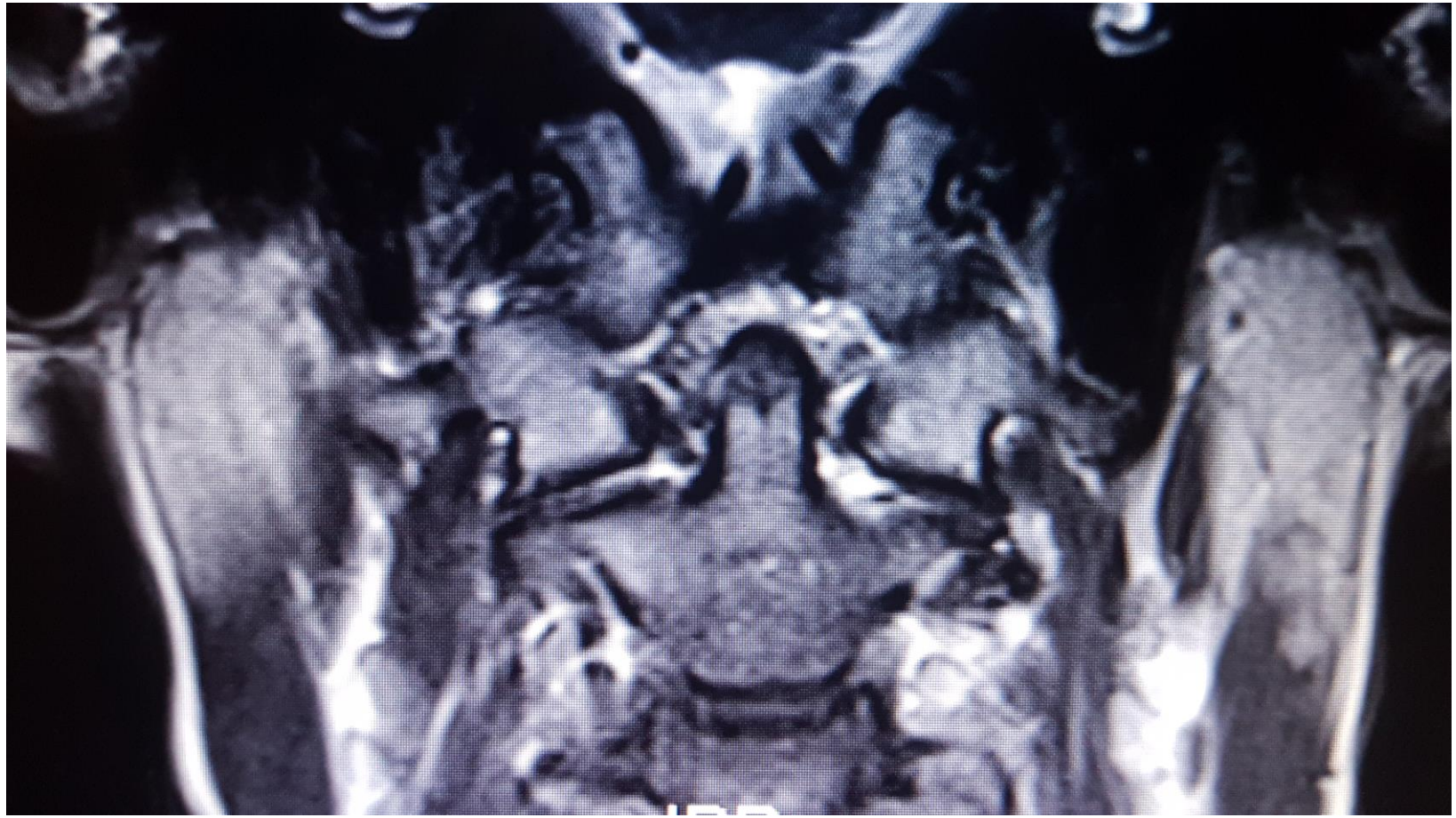

Pitkä dens, korkea c1/c2, takakaaret yhdessä ?

Kalkkimuutoksia ligamenteissa, ikä 40 v.

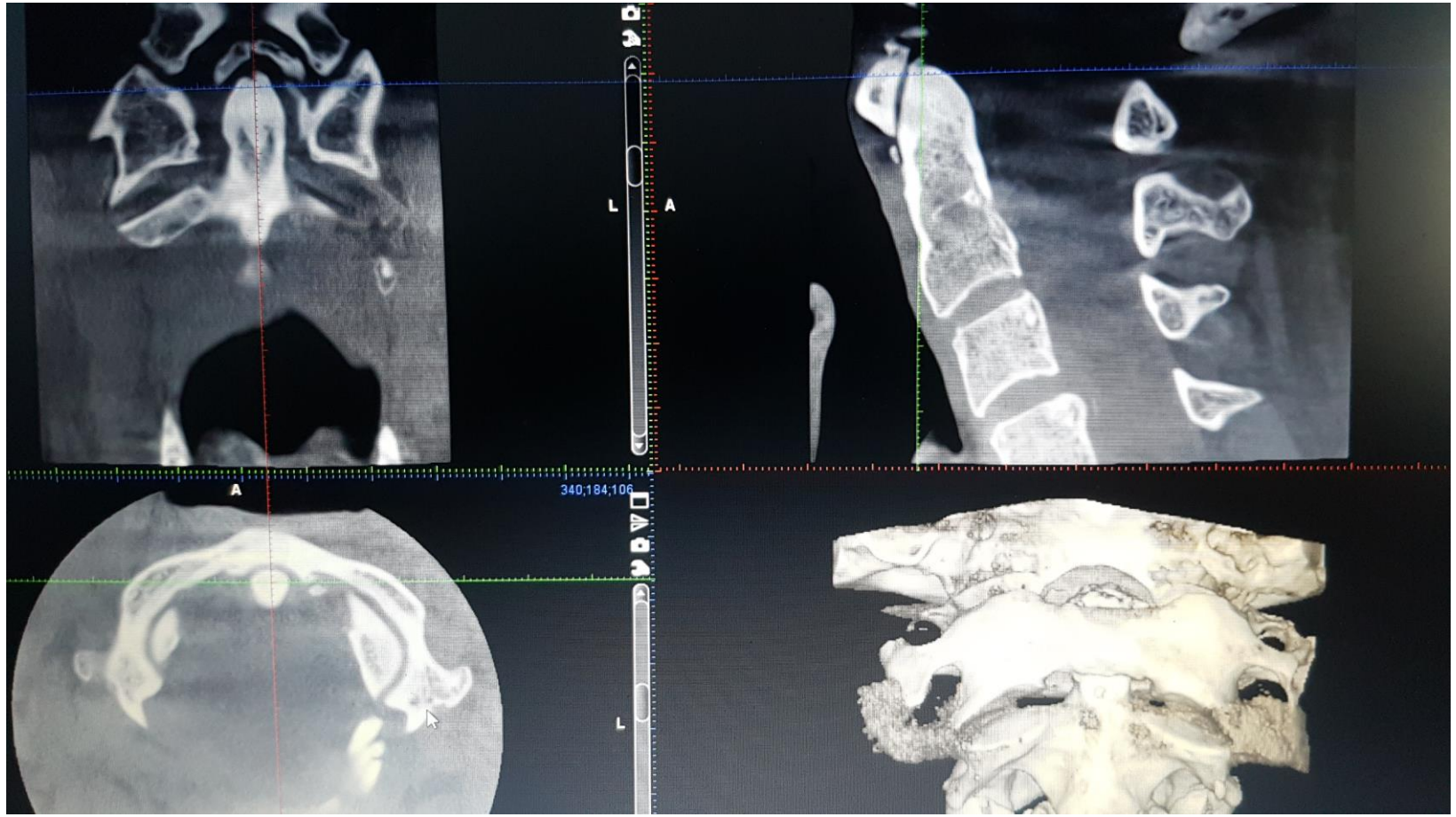

Poikkeva dens ja c1, ligamentti silta kallonpohjaan

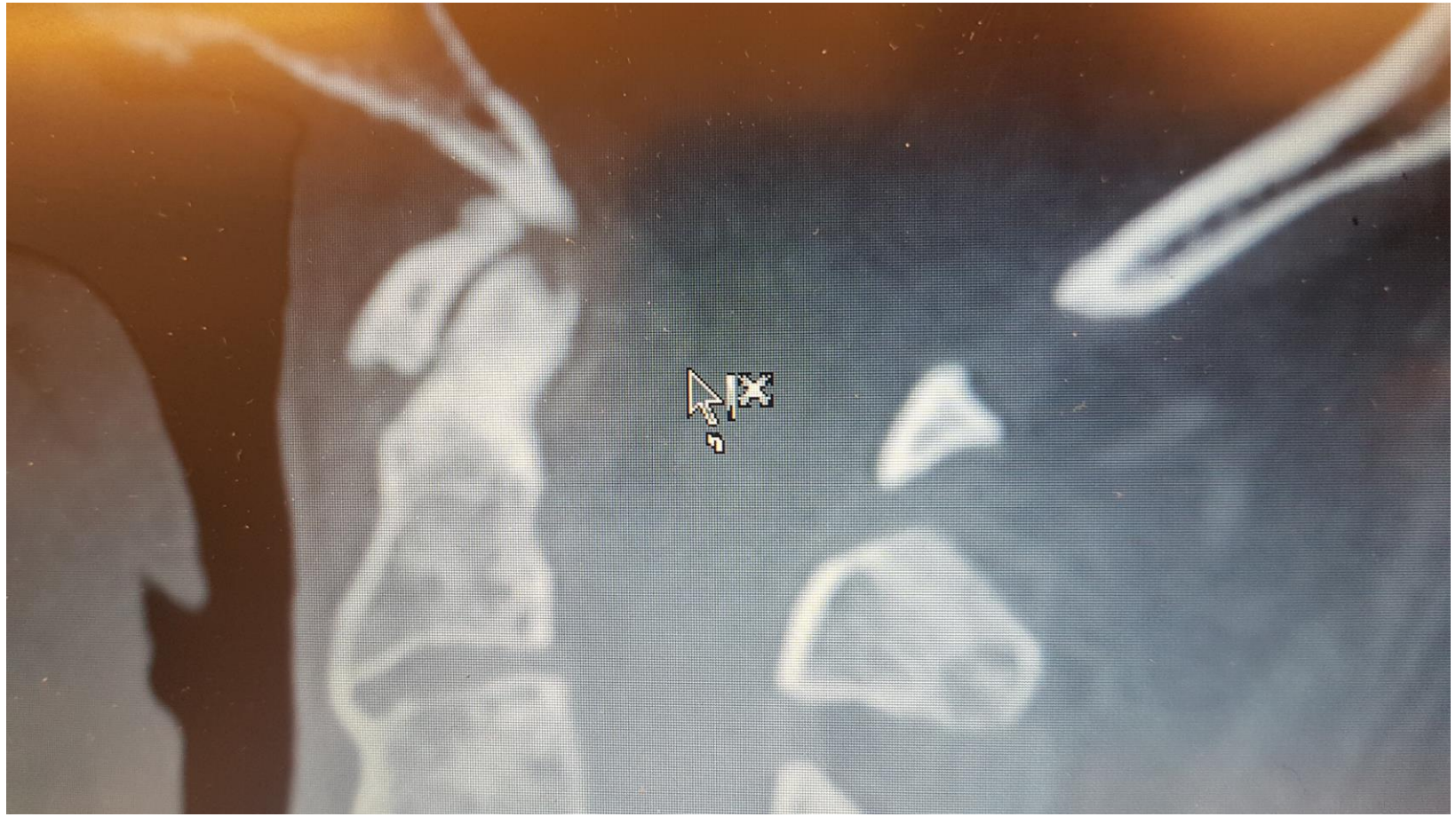

Tulehdusmuutoksia, reuma

Poikkeava kallonpohja, tulehdusmuutoksia

C2 anatominen variantti

Piiiitkä dens

Kilpirauhasen ca

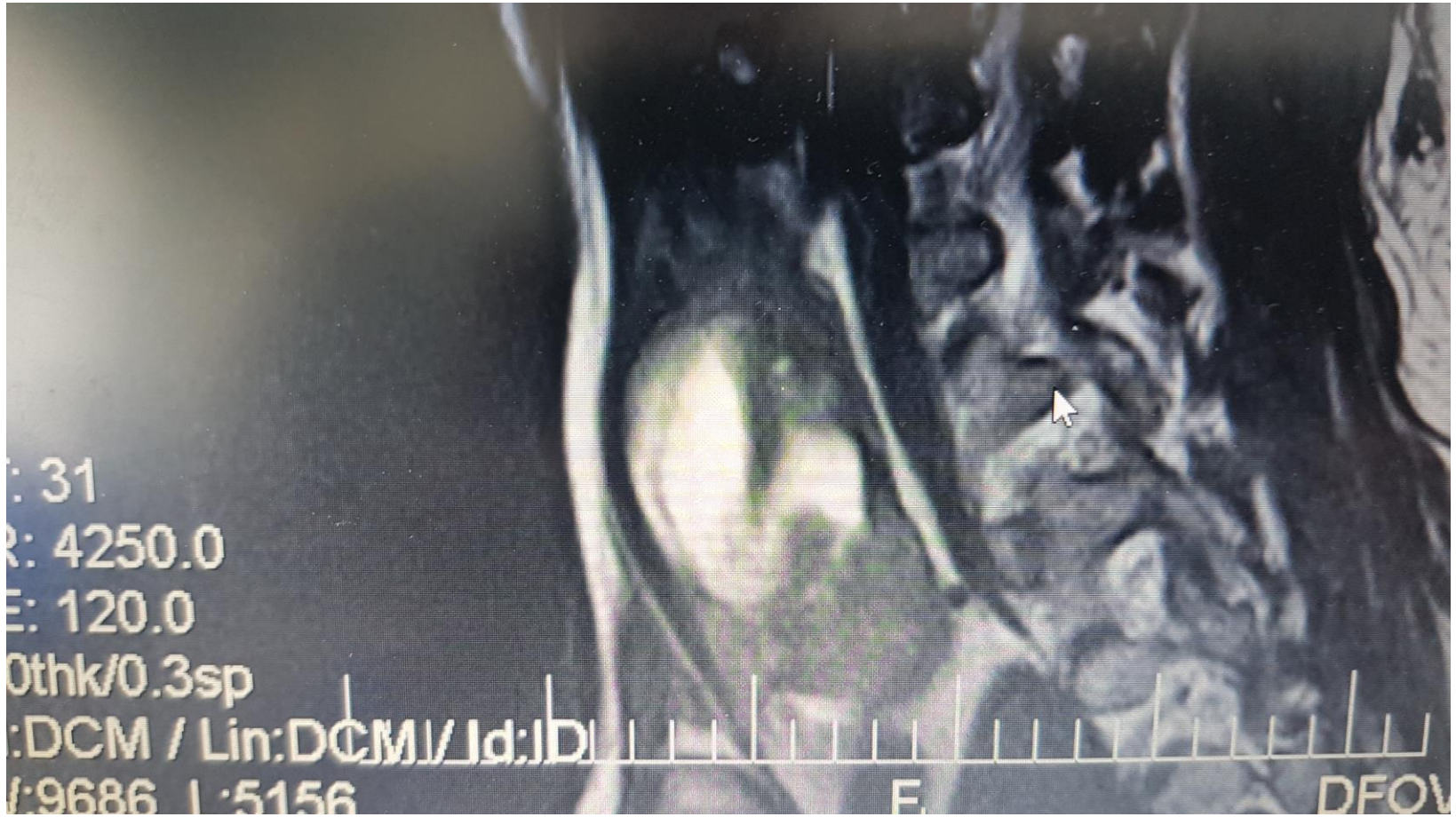

Kilpirauhasen kasvain painaa henkitorvea

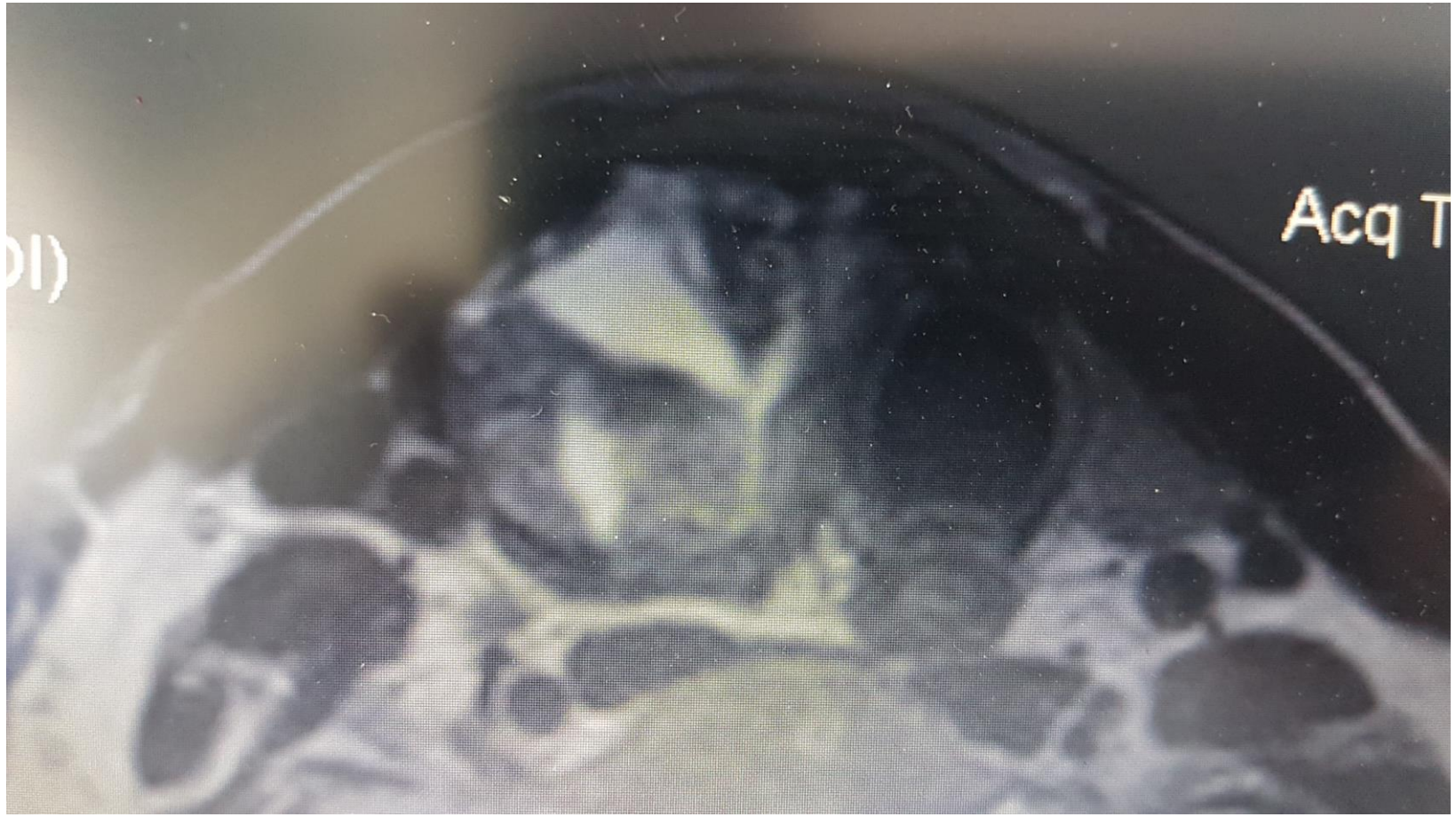

Transoral-transpharyngeal approach to the cc-junction, tekniikka jo 1980 luvulla esim. Crockard H. A.

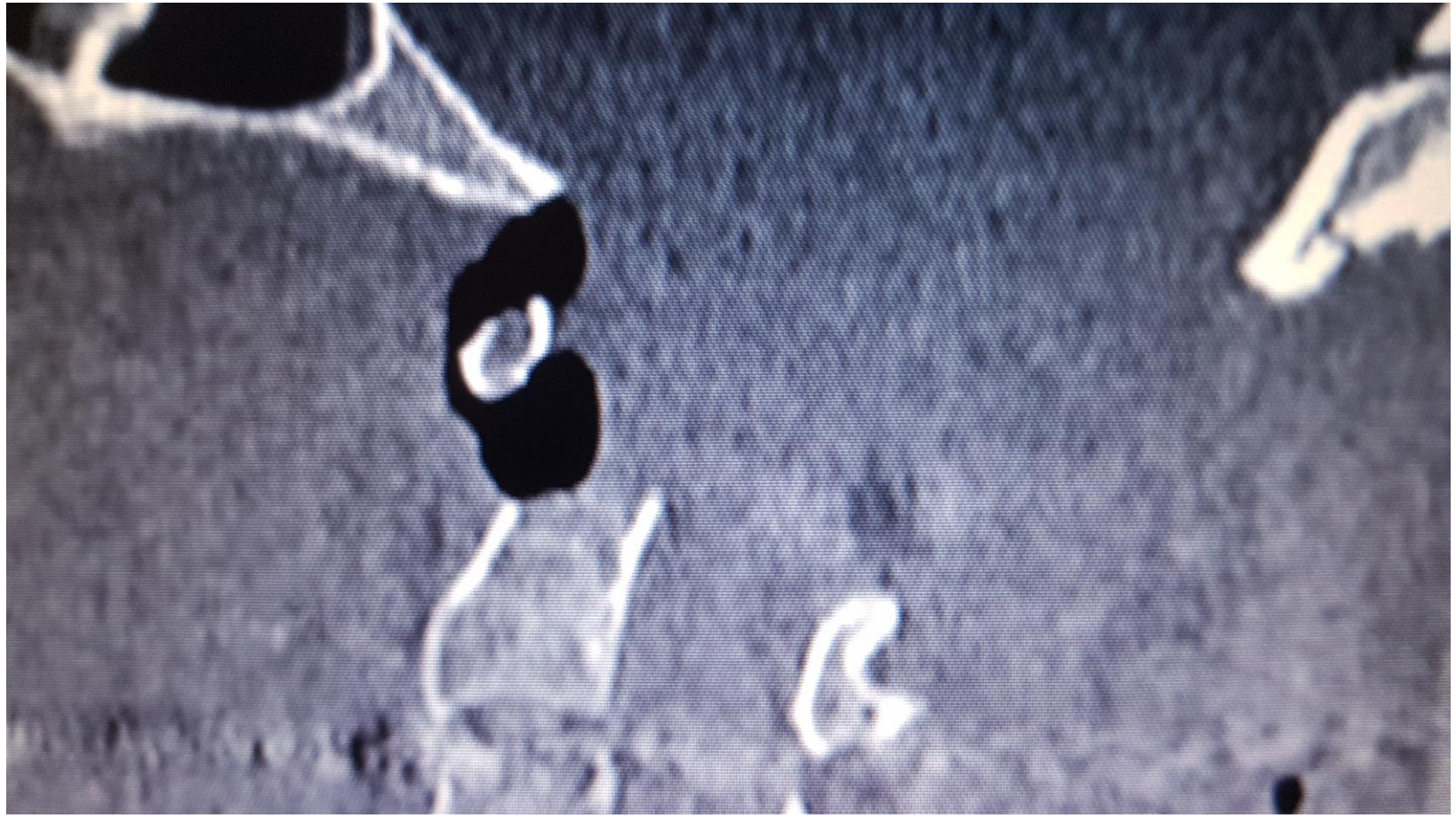

Chiari 1.5, etuosa instabiili, densin takareuna

Choanapolyyppi, kielirisa

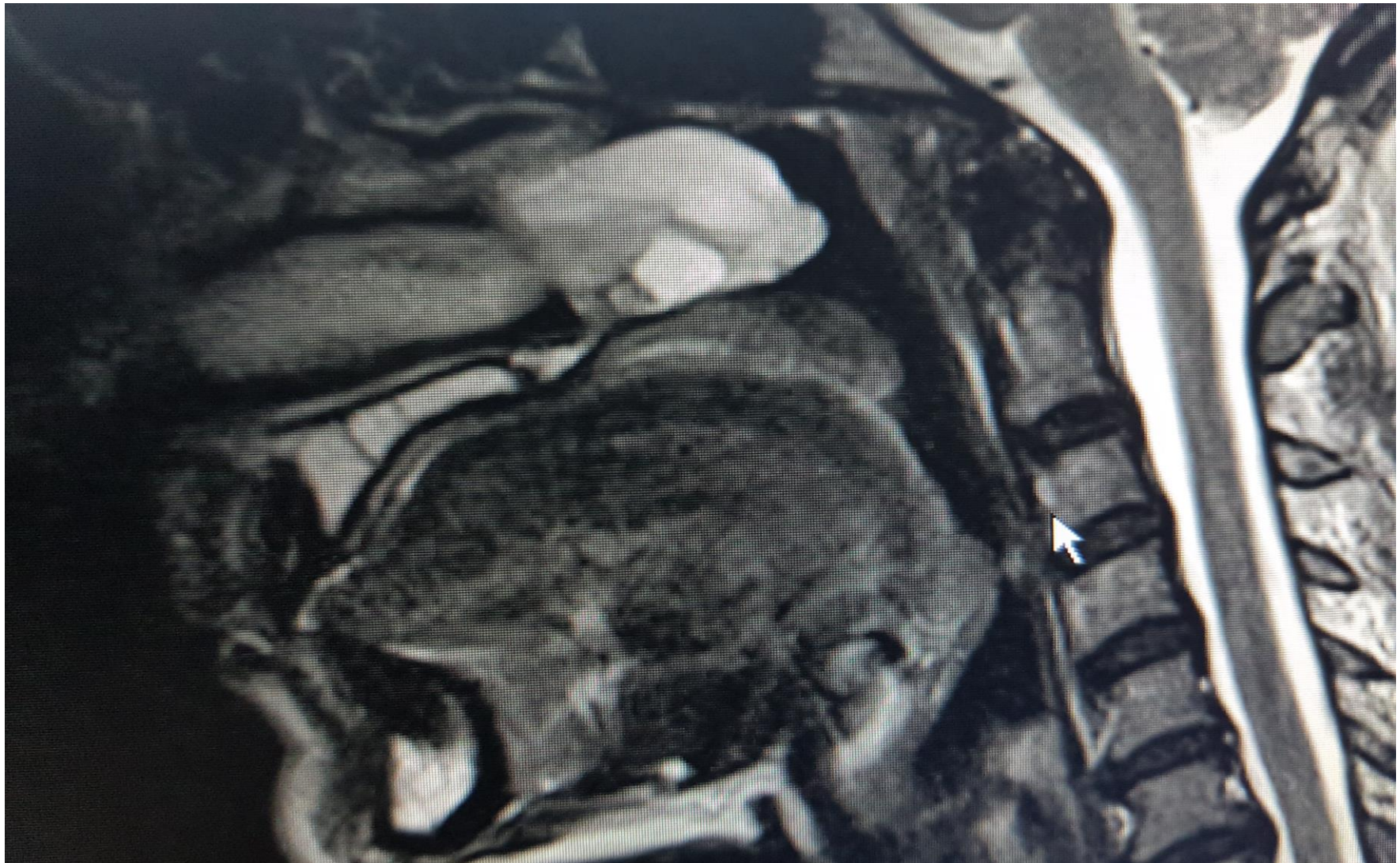

Korkea C1 ottaa kiinni fleksiossa C0, c1/2 lux.

Kalkkia ligamenteissa, c1/2 muutokset, densin takareuna, luuston trabekulaatio poikkeava

Kaikki pielessä, osteogenesis tms ???

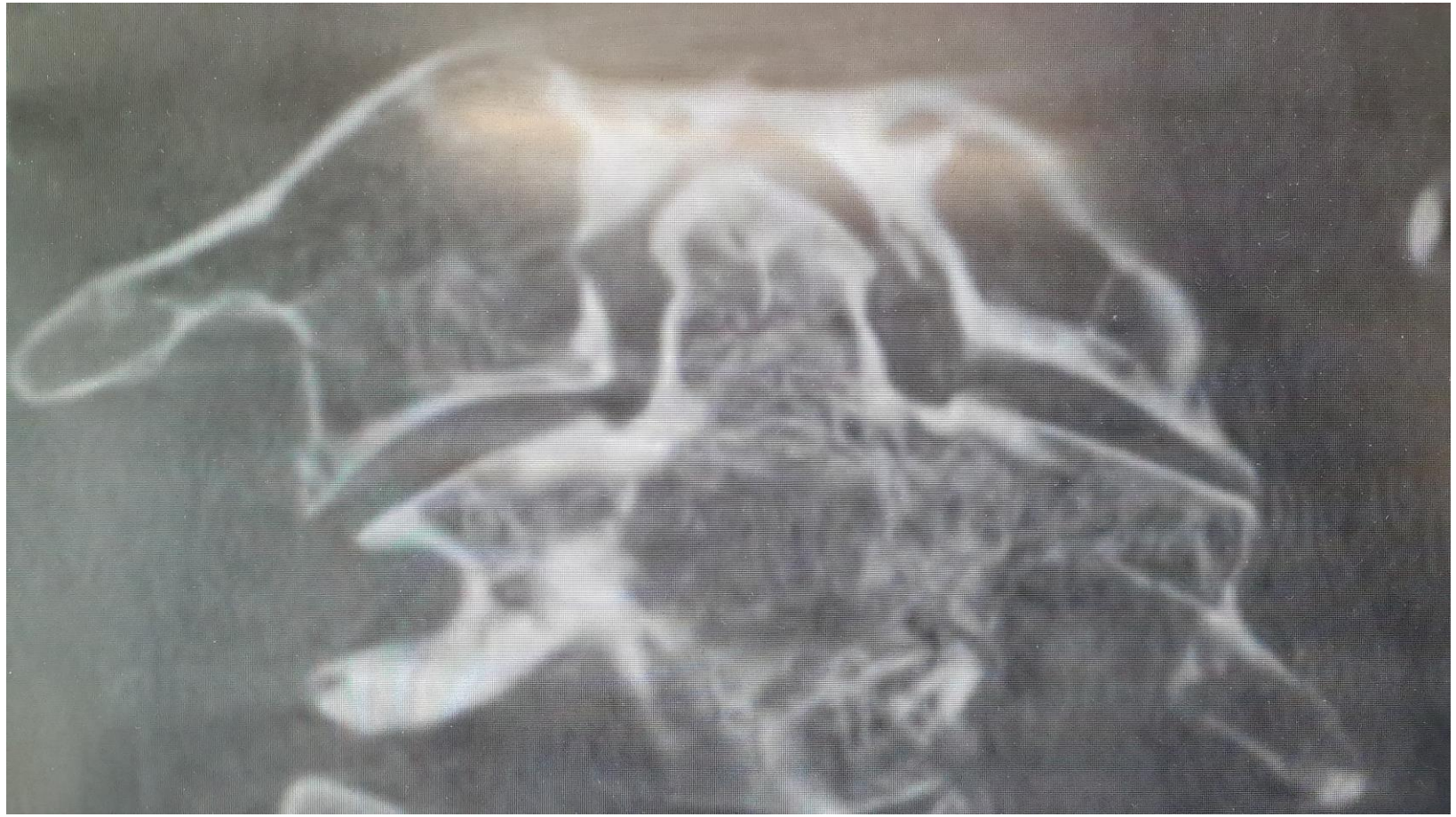

Extensio juuriaukko L4/5!!!, corpus siirtymä 3mm lausuttu: “vähäinen siirtymä”

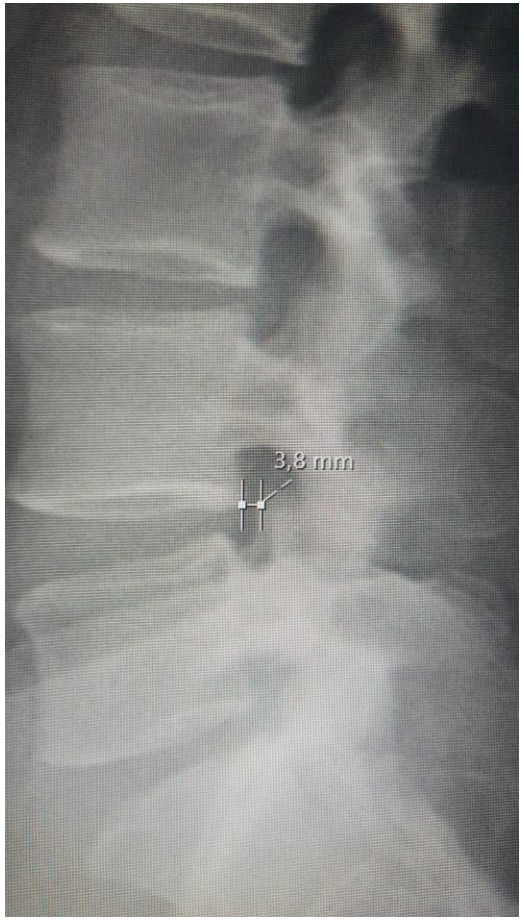

Fleksiossa juuriaukko auki, ext. ahtauttaa 48%

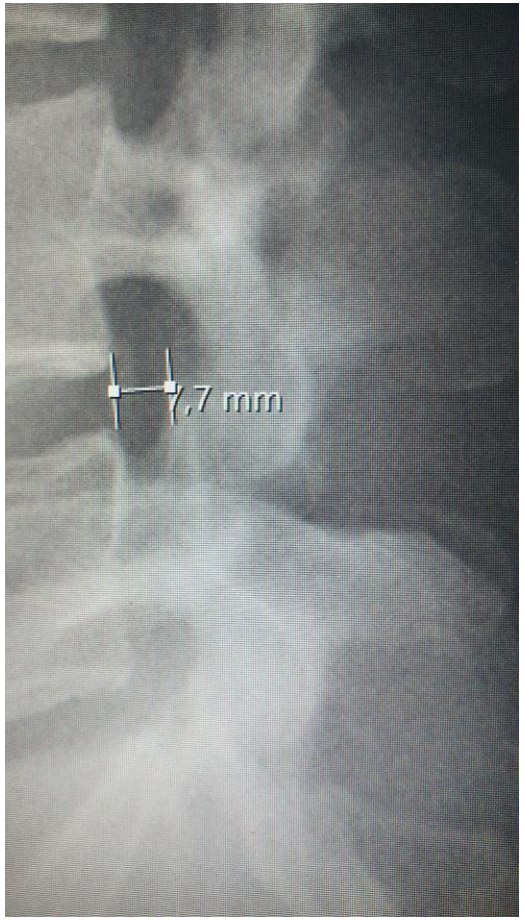

Dorsaaliganglio elektrodit

Proliferatiivinen nivelrikko C1/2

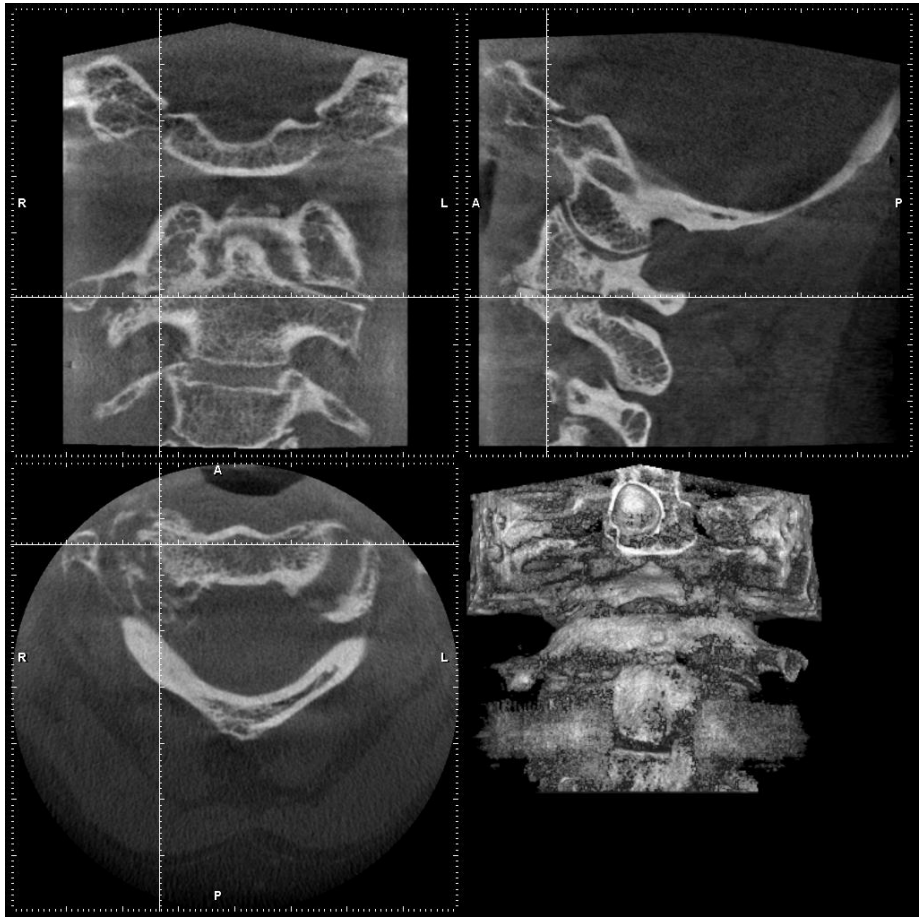

A. vertebralis aneyrysma, niskavamma 30 km/h, peräänajo

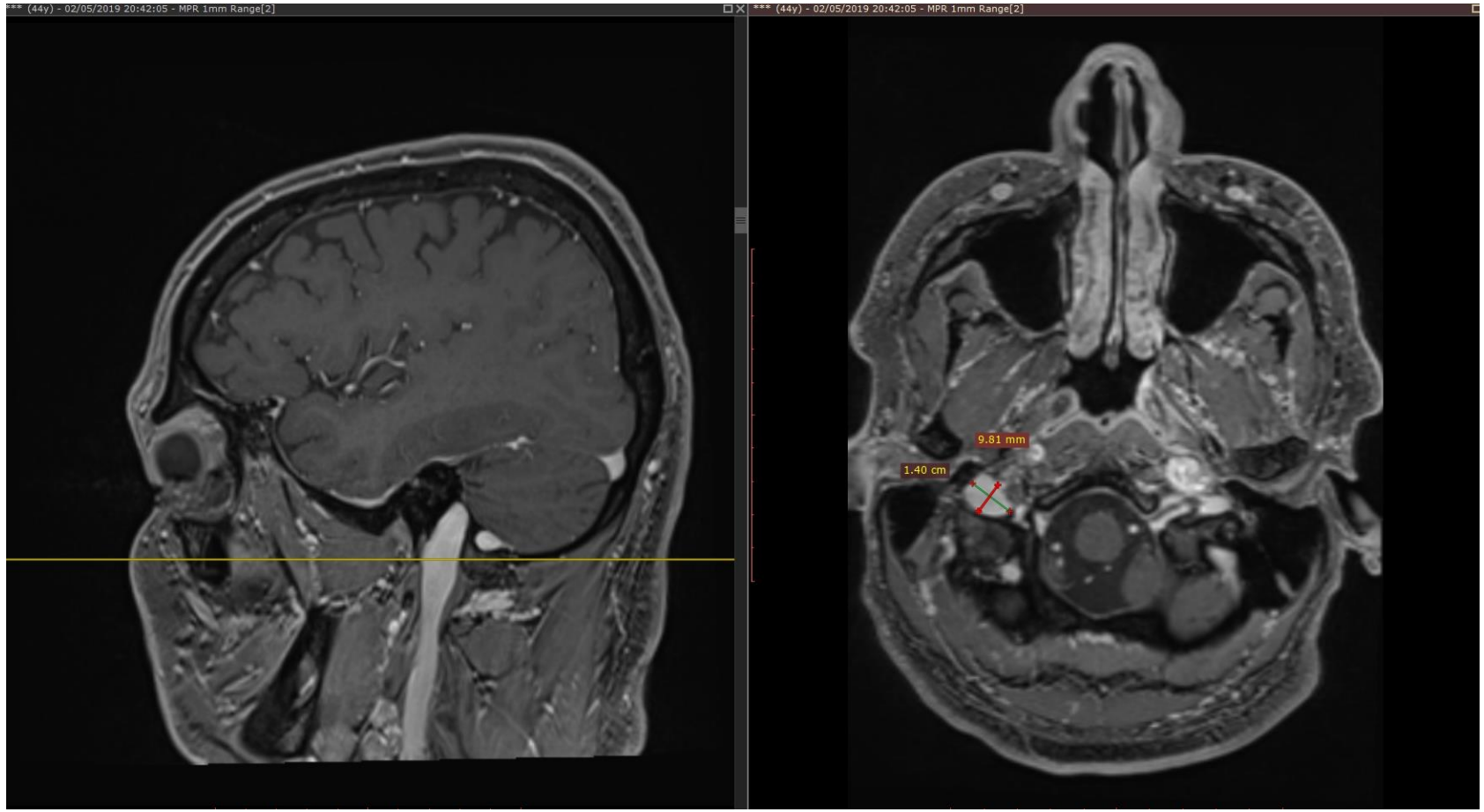

lääkehoitoja

- Baklofeeni, suun kautta tai pumpulla aivoselkäydinesteeseen
- Asetatsolamidi (aivopaine)
- Epilepsialääkkeet, unilääkkeet, diatsepaamit (rektiolit, nestemäiset suusta imeytyvät)
- Parkinsonlääkkeet
- Ketamiini per os tai iv
- Kipulääkkeet, mielialalääkkeet,b-salpaajat, per os kortisoni
- IV-nesteytys, IVYG hoidot, suolat
- <u>naloksoni</u>

Kiitoksia. Jaksamista kaikille näiden potilaiden kanssa työskenteleville. Huippuosaamista tarvitaan.