CHIARI, erotusdiagnostiikkaa ja kipuongelmia

Seppo Villanen LL, fysiatri, yl el, kivunhoito ja kuntoutus

www.kivunhoito.com, Henderson F.C. (neurosurg, recognition) Carroll I video: The Mystery Headache: Spinal Fluid Leak?

www.neuromodulation.com

www.worldinstituteofpain.org (WIP)

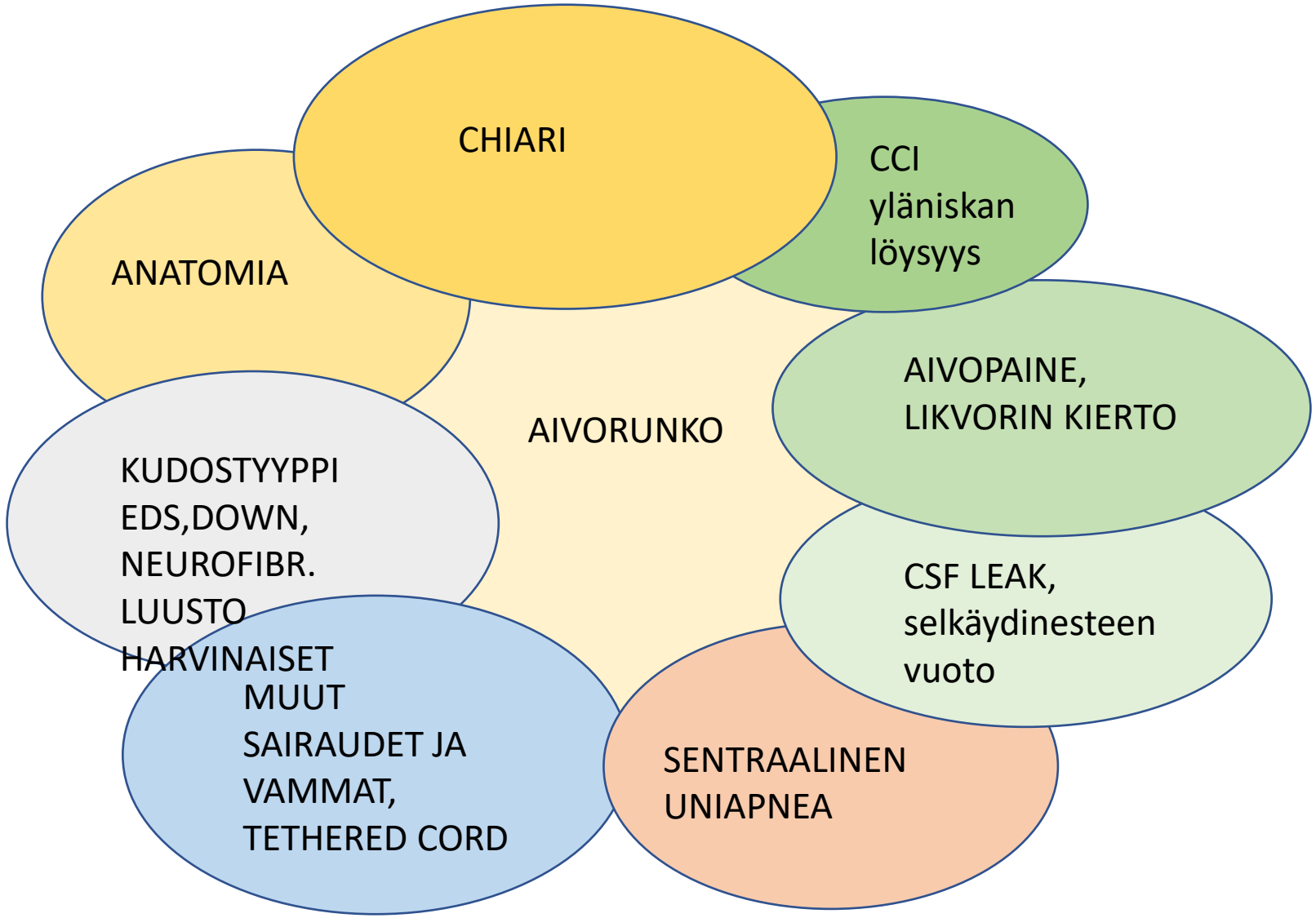
CHIARI
CCI
yläniskan
löysyys
ANATOMIA
AIVOPAINE,
LIKVORIN KIERTO
AIVORUNKO
KUDOSTYYPPI
EDS,DOWN,
NEUROFIBR.
LUUSTO
HARVINAISET
CSF LEAK,
selkäydinesteen
vuoto
MUUT
SAIRAUDET JA
VAMMAT,
TETHERED CORD
SENTRAALINEN
UNIAPNEA

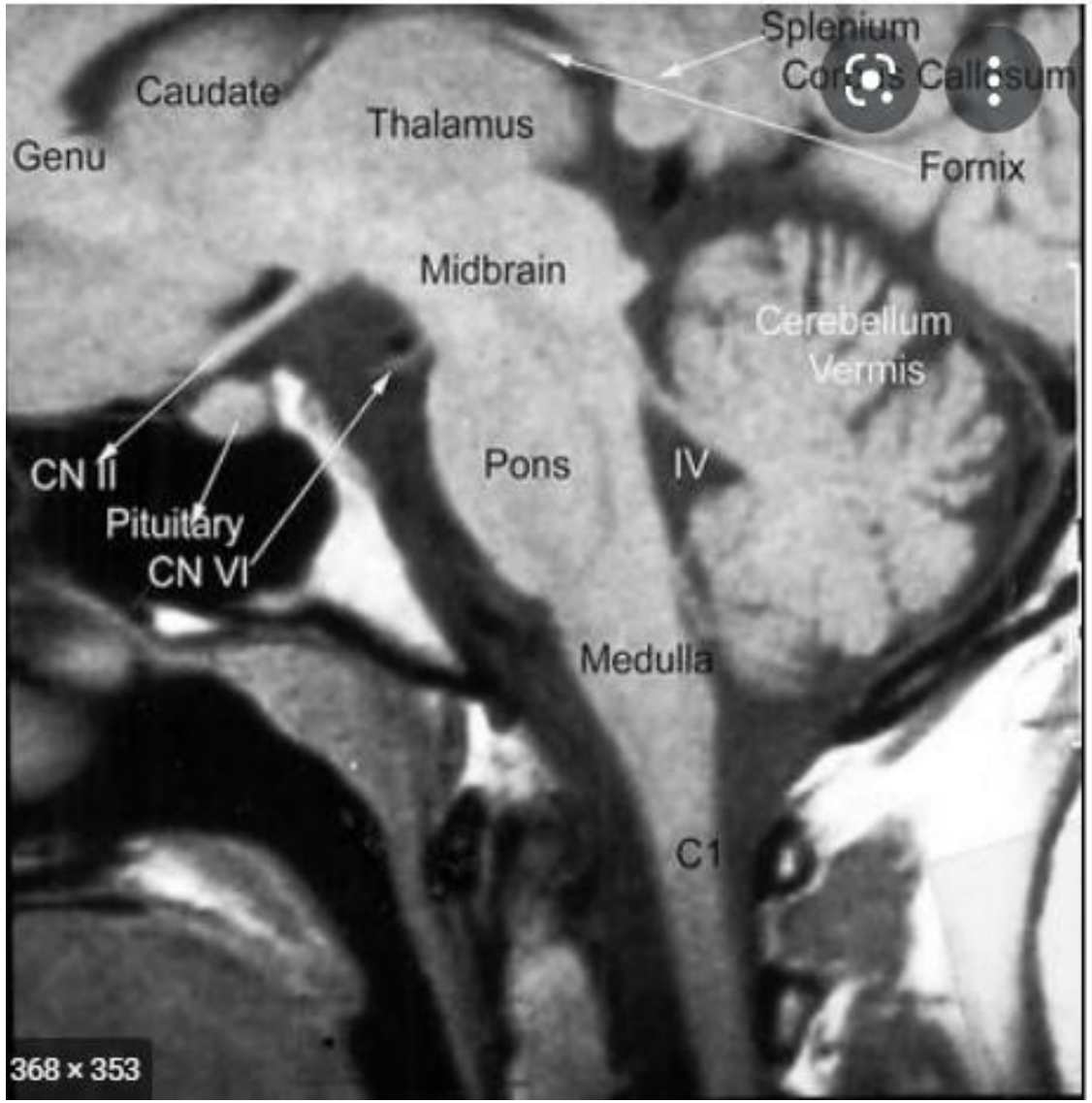
Splenium
Corpus Callosum
Caudate
Thalamus
Genu
Fornix
Midbrain
Cerebellum
Vermis
CN II
Pituitary
CN VI
Pons
IV
Medulla
C1
368 × 353

AIVORUNKO

Aivojen vanhin osa, yhdistää pikkuaivoihin 3(pariyhteyttä) ja pikkuaivot aivoihin, selkäytimeen, myeliinitupelliset ja harmaa-aine

MEDULLA OBLONGATA: hengitys, sydän ja verisuonet, suolisto ja vatsa, oksennus, nieleminen, yskiminen, aivastaminen

PONS: silmän liikkeet, kasvohermo, trigeminus, kasvojen ja pään tuntemukset, suu , nielu, tasapaino, syljen eritys, sydän, hengitys

KESKIAIVOT: aivohermot, niskan ja olkien liikkeet, silmien liikkeet, näkö ja kuulo prosessointi, liikekontrolli, motivaatio, palkitseminen

Bulbar symptoms index AIVORUNKO-OIREITA Brainstem

The following 20 symptoms may be referable to pathology at the level of the brainstem. Please indicate "yes" or "no" whether you have any of the following symptoms on a recurring or chronic basis.

- Double vision
- Dizziness
- Vertigo
- Ringing in the ears
- Speech difficulties
- Difficulty swallowing
- Sleep apnea
- Snoring or frequent awakening
- Memory loss
- Choking on food
- Hands turn blue in cold weather
- Numbness in your arms and shoulders
- Numbness in your back and legs
- Get tired very easily
- Unsteady walking
- More clumsy than you used to be
- Urinate more often (every 1–2 h)
- Irritable bowel disease or gastro esophageal reflux disease
- Weaker than you would expect in your arms or hand
- Weaker in your legs

Chiari

- Chiari 0, 0.5, 1.0, 1.5, Chiari 2 ja Chiari 3
- Anomaliat, kudostyyppi
- Anteriorinen instabiliteetti, yläniskan etuosan löysyys
- Takakuoppa-avaus ja/tai nielun kautta, densin kärjen poisto, stabilointi nielun kautta tai takaa taso c0-c3
- Painovoima, mri kuvaus maaten/seisten - eri tulokset
- USA: Chiari Center useita, Chiari-EDS center
- https://www.ninds.nih.gov/Disorders/Patient-Caregiver-Eduacation/Fact-Sheets/Chiari-Malformation-Fact-Sheet

Chiari ja niskavamma

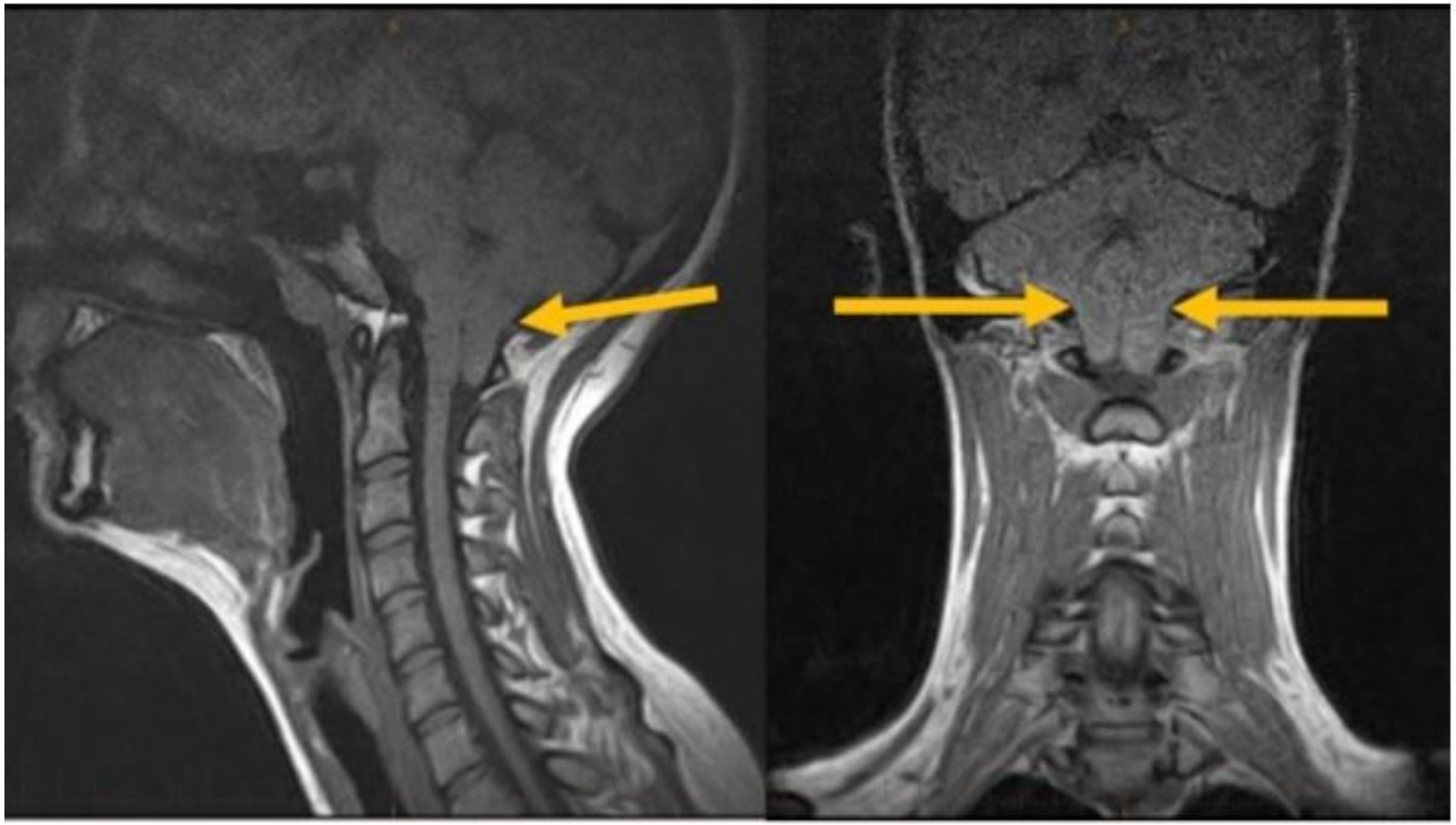

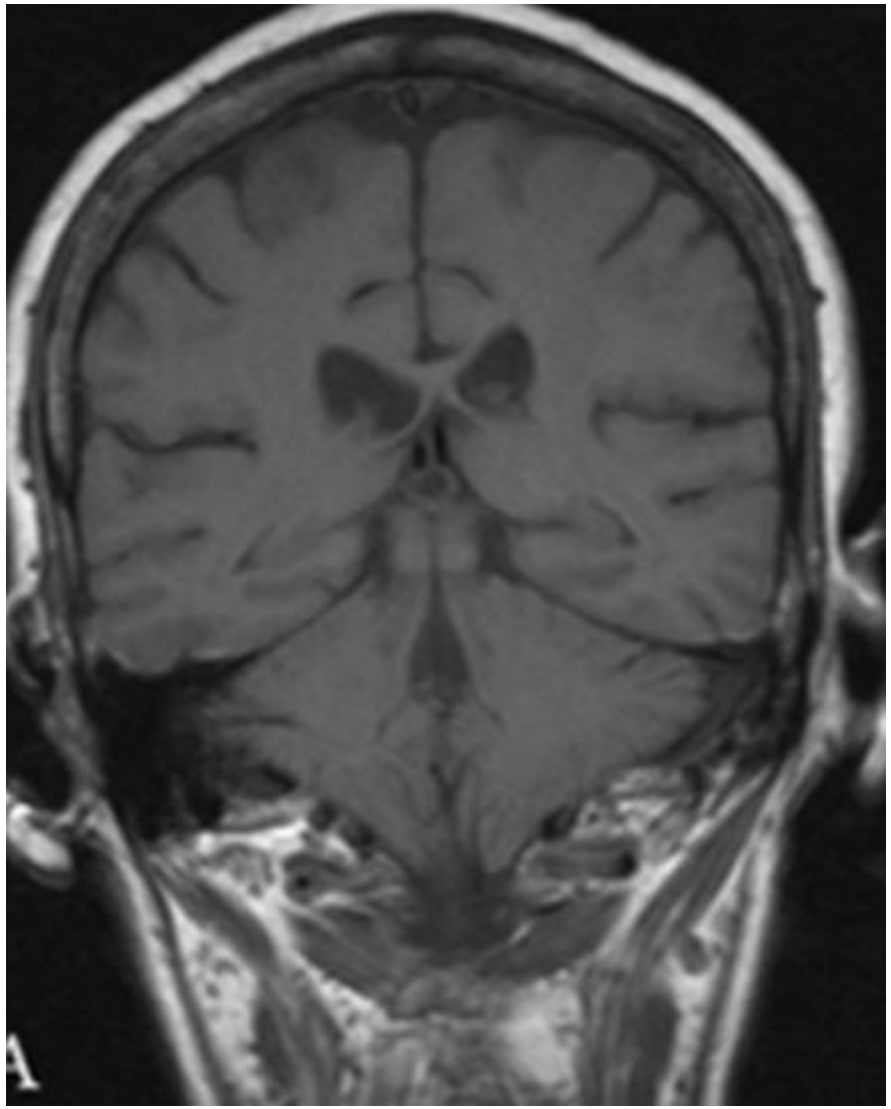
A

Chiari 0.5 – huom C0/C1 alue???

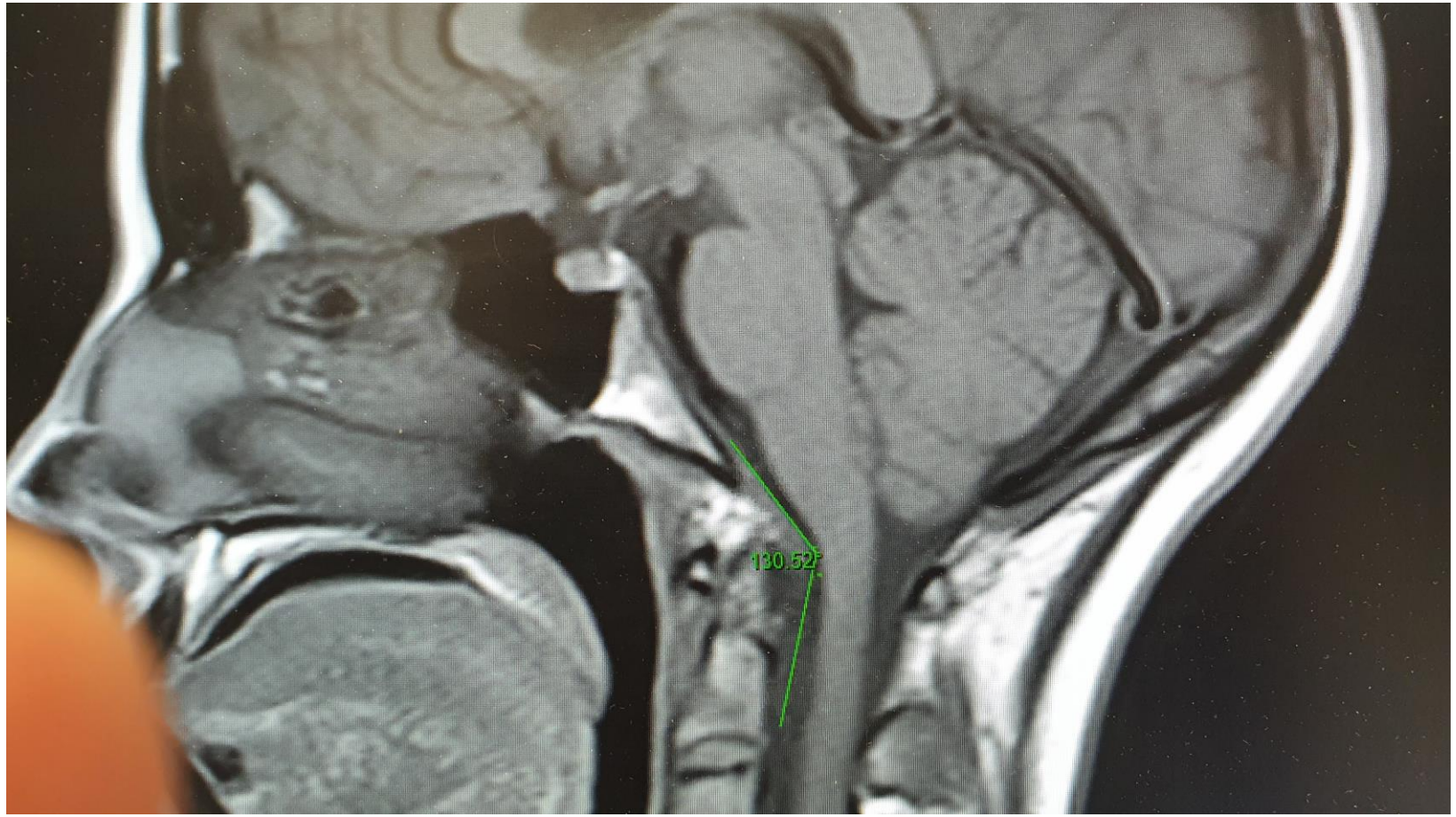

Chiari 1.5 , huom. densin taka-alue, ventrikkeli

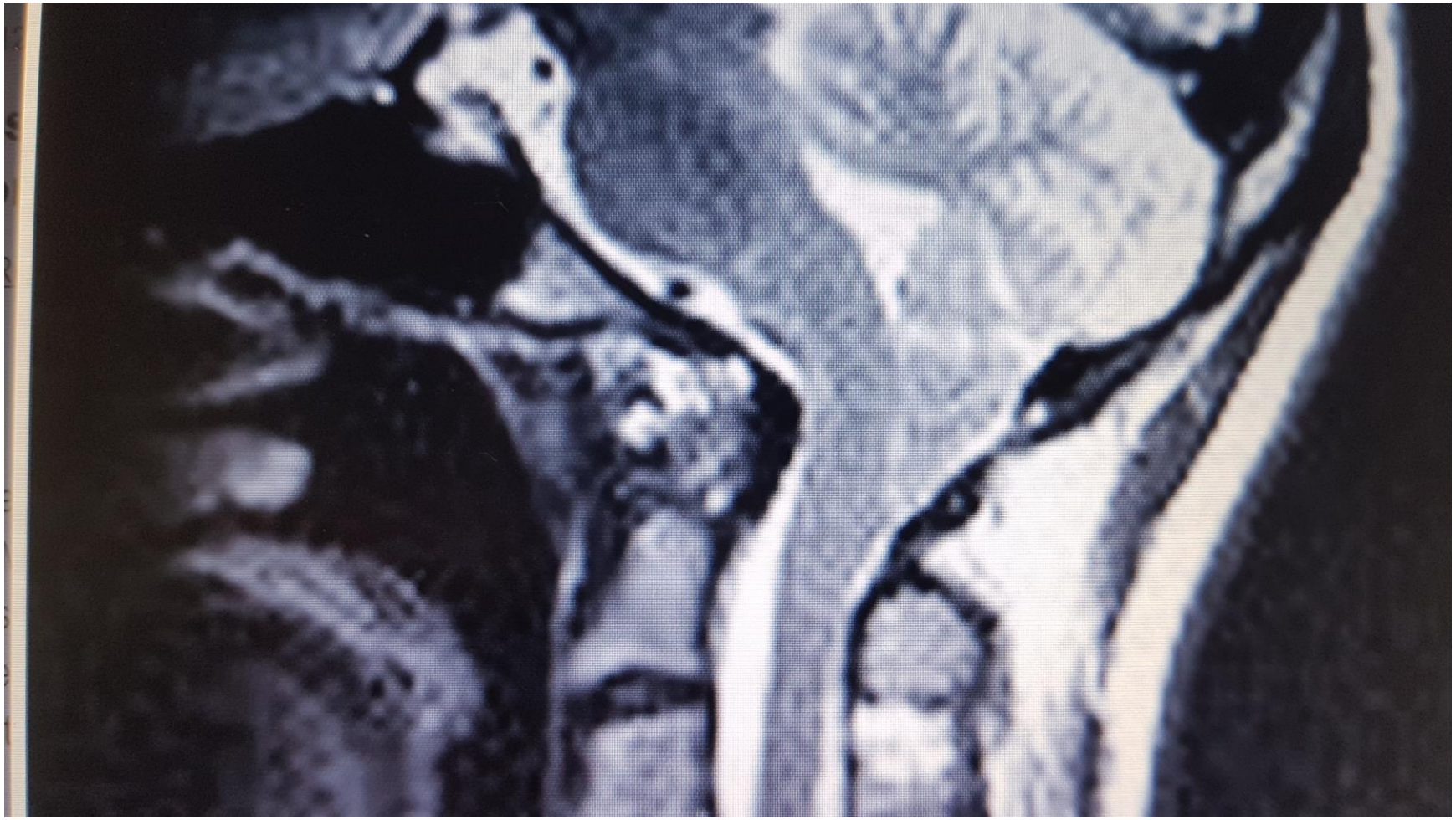

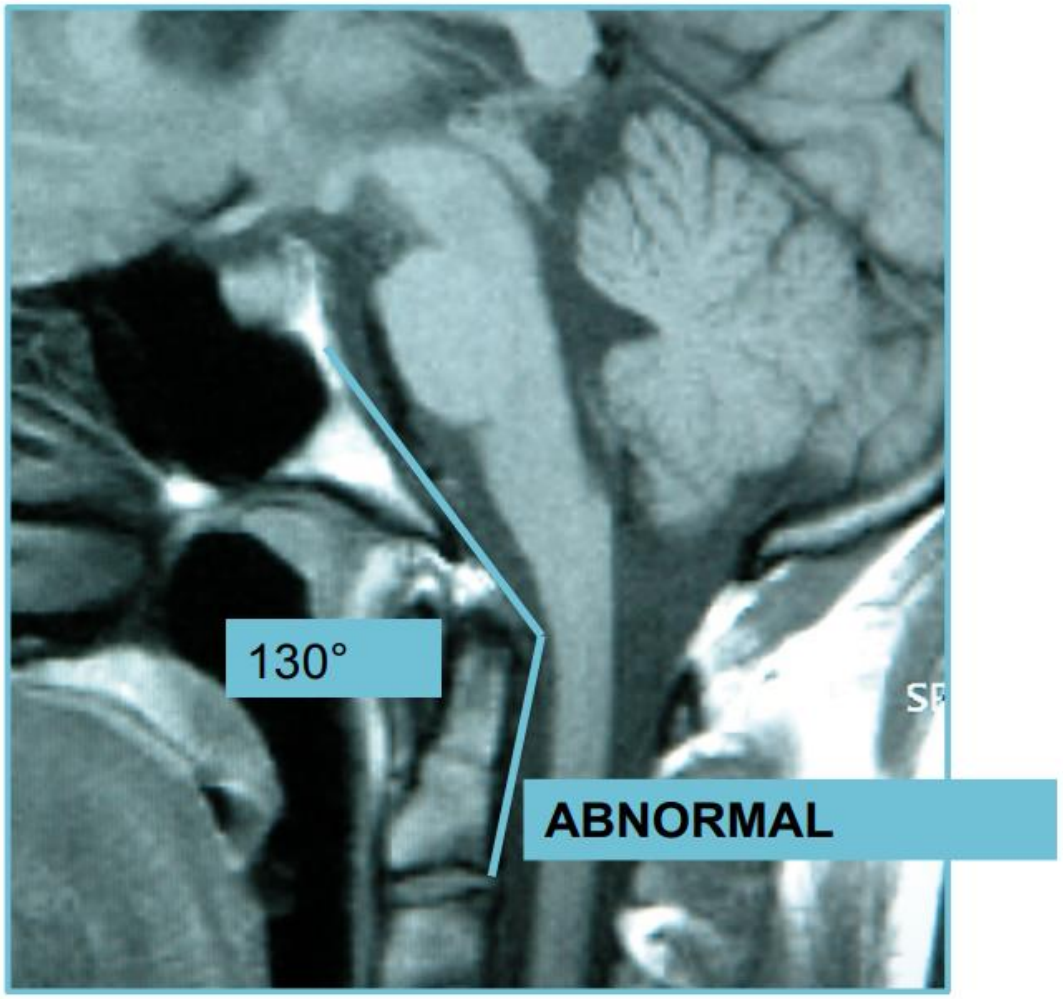

Angulation of the brainstem in basilar invagination causes neurological disability-
Scoville,1951

<150ºassociated with deficit.
Van Gilder,1984; Smoker 1984Menezes,1988

"**fulcrum effect** in basilar invagination applies traction to the caudal brainstem and rostral cervical spinal cord **, producing prominent bulbar dysfunction and myelopathy"** Sawin,Menezes, 1997

Retroflexed odontoid – present in 96/364 Chiari pts
Milhorat,1999

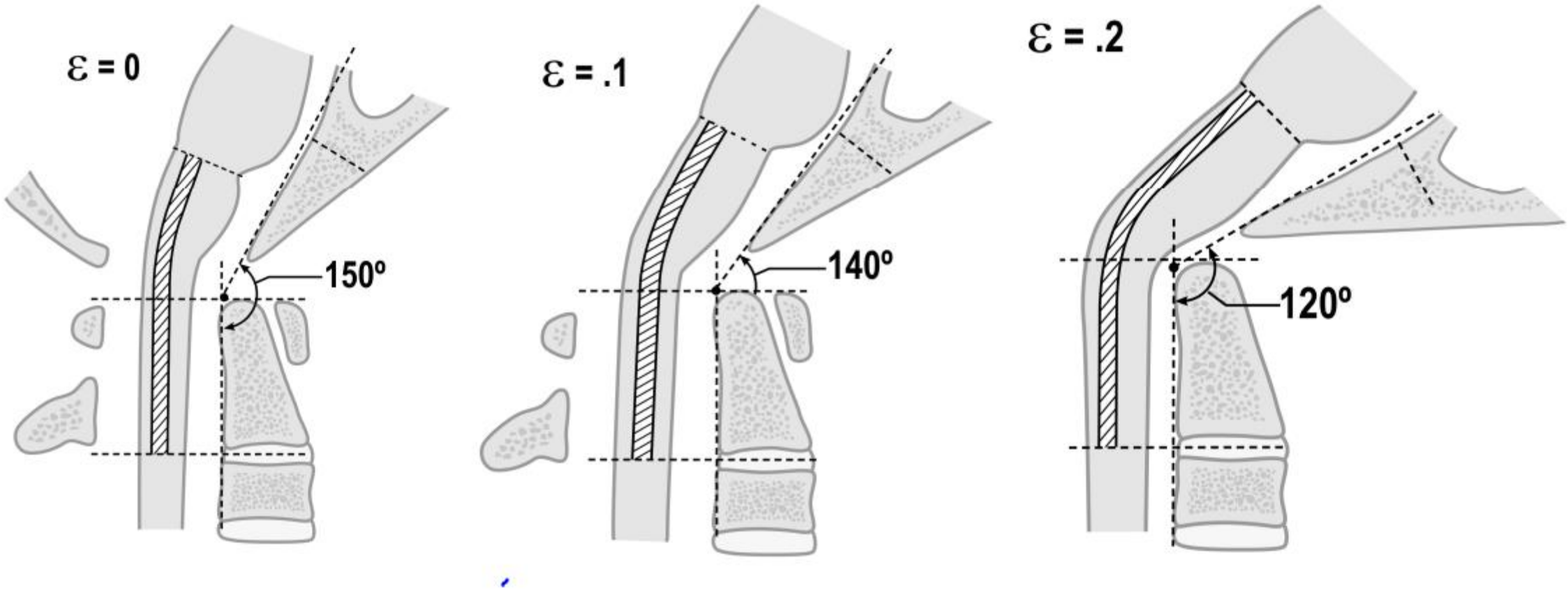

Henderson et al, Surg Neurol Internat, 2010

The normal Clivo-axial angle

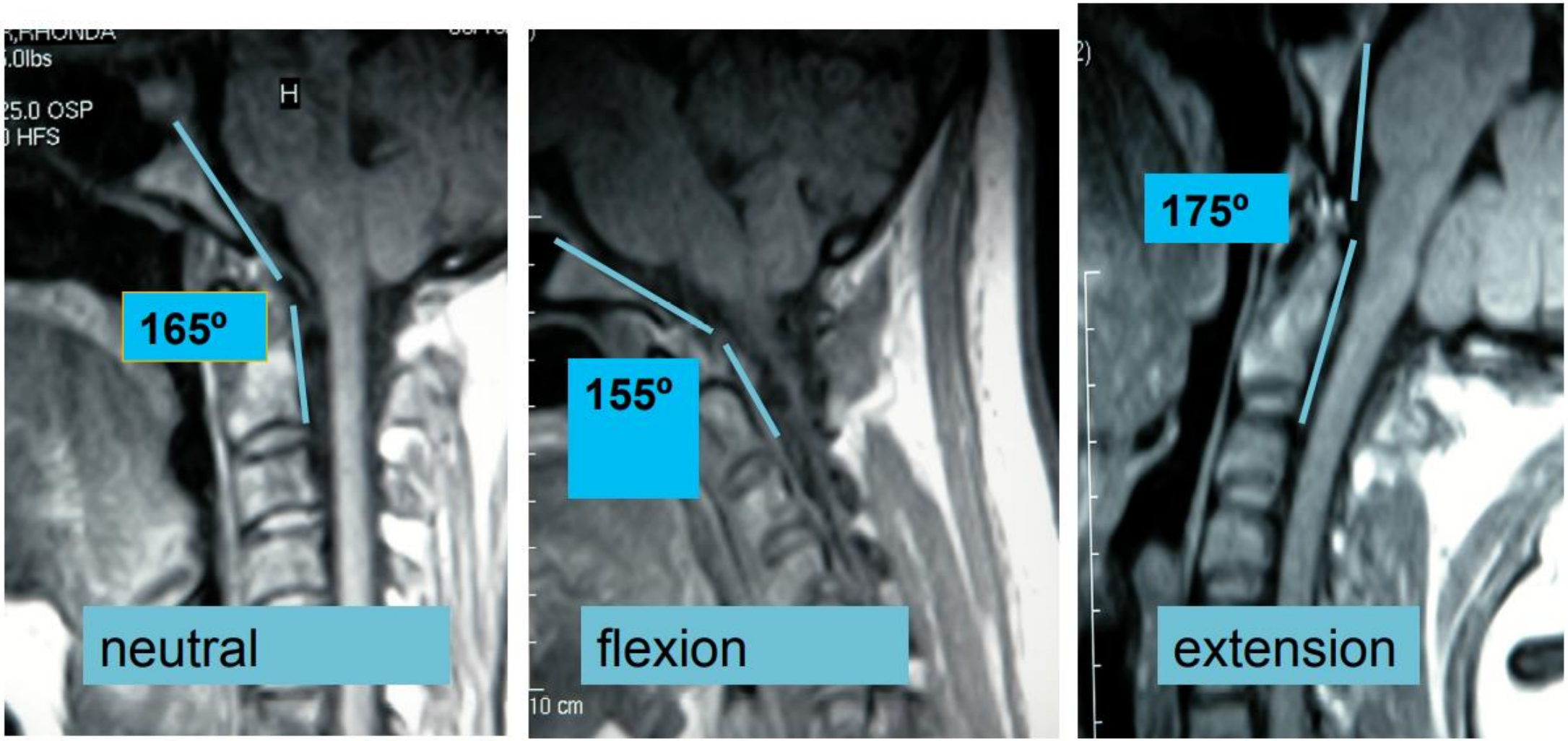

Yläniskan luuduttaminen “nenä ylöspäin”

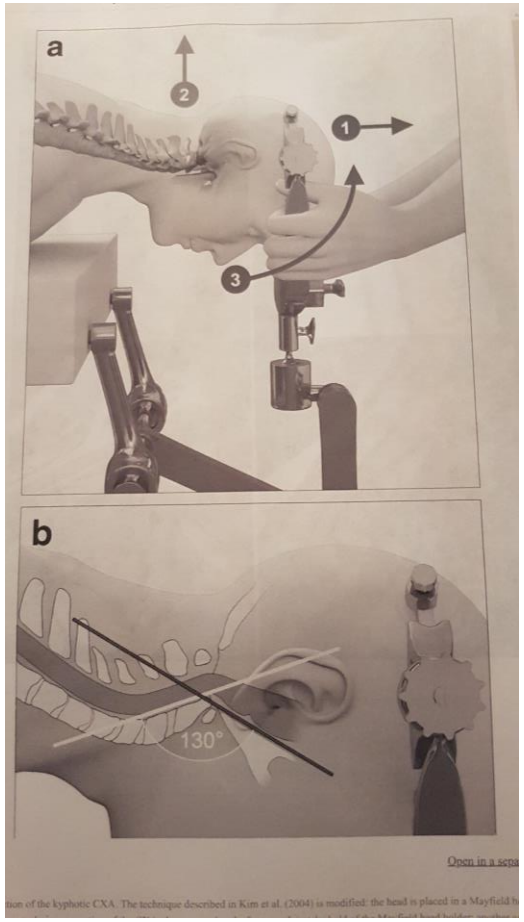

Chiari 1.5, etuosa instabiili, densin takareuna

Transoral-transpharyngeal approach to the cc-junction, tekniikka jo 1980 luvulla esim. Crockard H. A. Luudutus nielun kautta.

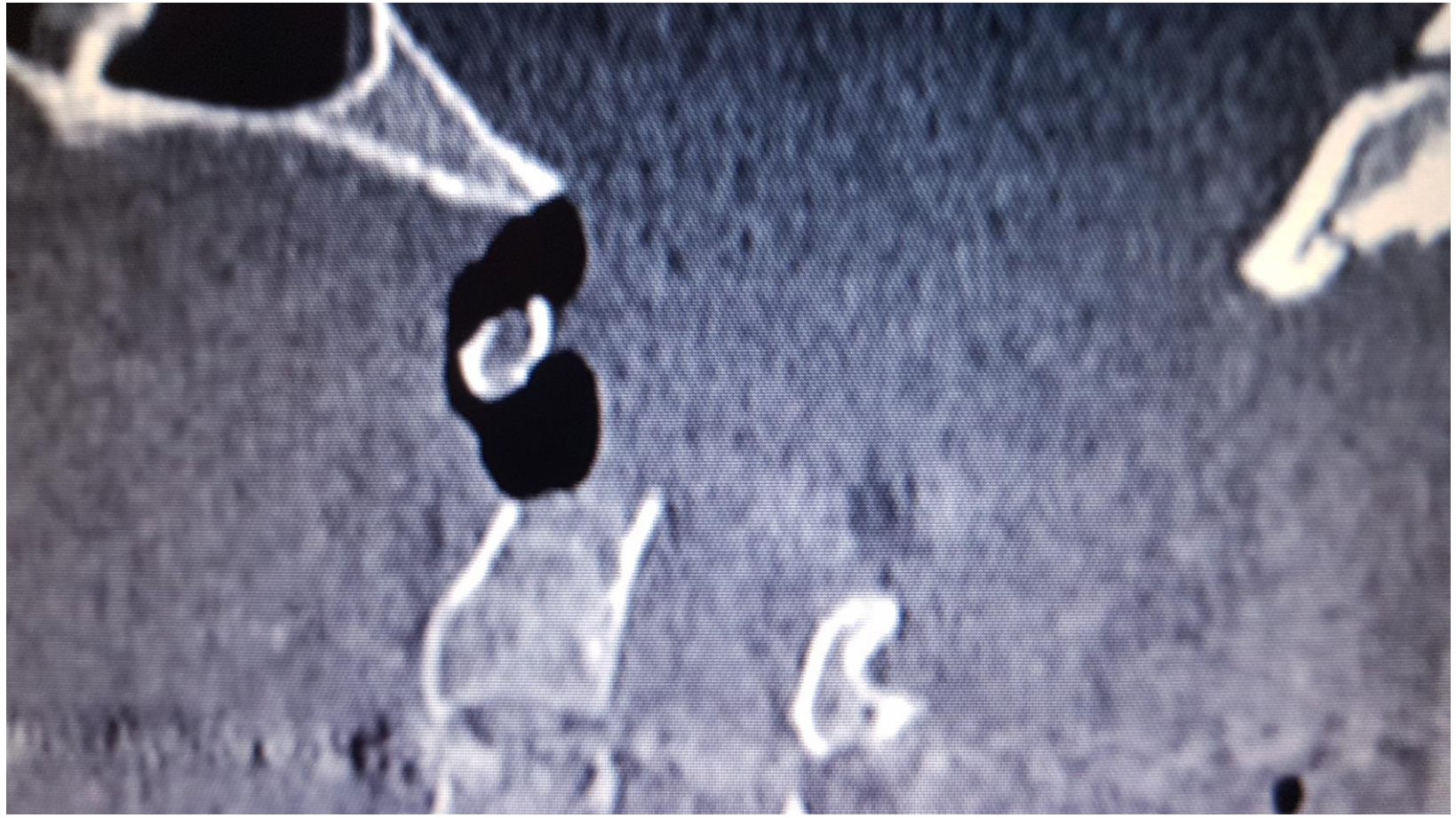

AIVOPAINE JA LIKVOR VUOTO

Normaalipaine, yli- tai alipaine, asentoriippavainen

Normaalipaineinen hydrocephalus (aivojen sisäinen paine koholla mutta likvorin paine punktiossa mitattuna normaali tai matala)

Likvor vuoto on tavallinen ongelma, joka osataan hoitaa, jos se liittyy toimenpiteeseen – hoito veripaikka tai duran paikkaus, liimat yms

Pään alueen likvorivuoto nenä, nielu, korva, labra: beeta2-transferriini

Yläniskan vuoto jo vaikeampi todeta ja hoitaa

Vuoto voi olla missä kohtaa selkäytimen alueella.

Voi johtaa hankittuun chiariin.

CT Myelografia ja ct ohjatut veripaikat tai neurokir

Hankittu chiari

There is inferior displacement of the cerebellar tonsils, with a pointed configuration. Note brain sagging, brainstem distortion (arrows) and inferior displacement of the optic chiasm (arrowheads). The second image shows axial post myelogram CT depicting bilateral cervical nerve root cysts (arrows).

– Reproduced with permission from Marcel Maya, MD and Cedars-Sinai Medical Center, Los Angeles, CA –

CCI Cranio Cervical Instability, yläniskan löysyys ja virheliikkeet

- Tasot: kallonpohja/c1, densin kärki, C1/2 rotaatio ja subluksaatiot Fielding-Hawkins luokitus
- Anatomiset variantit, poikkeava kudostyyppi esim. EDS, osteogenenis imperfecta, Down, sairaudet, vammat, verisuonivammat a vertebralis aneyrysmat
- Aivorungon sisäiset prosessit ja venymät
- Aivorungon suora vaihteleva mekaaninen kompressio eri liiketilanteissa/asennoissa, chiari tässä on pahentava tekijä, koska se ottaa tilaa
- Upright mri, funktiokuvaukset (läpivalaisu kine, CT, kartiokeila, mri).
- OMT-terapeutin pitäisi tehdä taivutukset –saadaan liike oikeaan paikkaan. (Ihmistä ei voi laittaa laatikkoon ja vääntää niskoja)
- Stabiloivat harjoitteet, yksilöllinen niskatuki, hammaslääkäri, neurokirurgi

erotusdiagnostiikka

- Endokrinologia, aivolisäke, d-vit, rauta, kupari, fosfaatti jne..
- tyreoidiitit, autoimmuunisairaudet, keliakia /refraktaarinen
- Immuunipuutokset, harvinaiset sairaudet (ionikanavat, mitokondriotaudit), EDS, Marfan, Down
- Infektiot, herpes, trooppiset taudit
- Vammat, eri kombinaatiot esim. infektio+ EDS+vamma
- Aivopaine, NPH, yläniska, aivoselkäydinneste, liekaantunut ydin, likvorivuoto/csf-leak, (th, yläniska, beta-2-transferrin, veripaikka) Carrol I. Huom. CNS liikkuu… CCI (cranio-cervical-instability)

Immuunipuutokset

- Useita keuhkokuumeita yli 3…, poikkeavat sieni infektiot, syvät infektiot, jatkuvat sinuiitit, herpes, jne…
- Immuunipuutoksia useita eri tyyppejä, 300 erilaista, perinnöllisiä ns primaarit immuunipuutokset
- rokotevaste voi myös olla poikkeava, vasta-ainepuutokset, HIV, lääkitykset, pernan poisto, lääkitykset, säteily, kemikaalit
- Immuunipuutokset ja autoimmuunitaudit
- Sivut: Perinnöllisen vasta-ainepuutoksen epäilyn arvioiminen HUS-piirissä.

Kuva 2

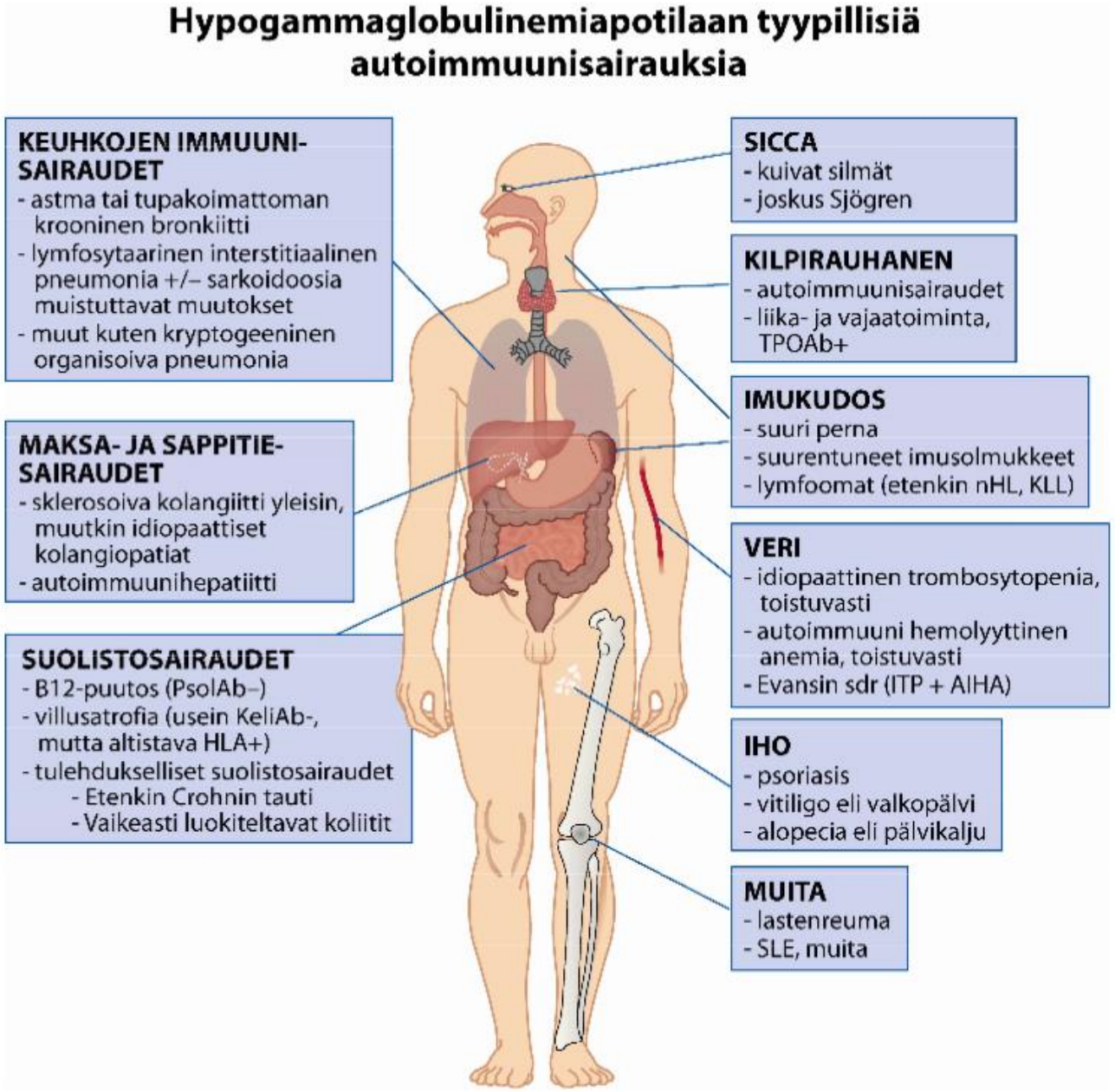

Mikko Seppänen / HumanArt Helena Schmidt Tmi. *Sponsored by Sanquin Finland, open domain*

EDS, Marfan, Osteogenesis imperfekta yms

- EDS kriteerit 2017, hEDS 2020 https://www.ehlers-danlos.com/heds-diagnostic-checklist/
- Clinical tips: käsituntuma, selvä poikkeava tuntuma, pehmeä samettimainen iho, jalkapohjien rasva, sormikoukkutesti, liikunta 5-7. ei pituushyppyä, kuulantyöntöä...kestävyyttä ei ole, harjoittelu pahentaa
- EDS Työkyky. Tipi Räsänen opinnäytetyö
- Harjoittelu ei voimaharjoittelua, iloista liikuntaa, rytmi, musiikki
- Kompressiovaatteet, tuet
- Yhdistelmä EDS+Chiari+CCI
- Tarve koulutukselle, jossa useita esimerkkipotilaita, jotka on etukäteen tutkittu ja joista konsensus. Käsituntuman harjoittelu!!!

Perinnöllisyys, geenitestit

- Ionikanava sairaudet (kloridi, natrium, kalsium, kalium jne): äkkikuolemat esim. brugadan oireyhtymä, myotonia, paramyotonia, nystagmus, ataksia, lihaskalvot…
- uusia tarkkoja diagnooseja tulee koko ajan esim. Jokelan tauti SMAJ…
- Luinen anatomia periytyy: voi katsoa äidin ja isän rtg-kuvat jne..
- Lihaskudos ja tukikudos periytyy
- Sukutieto on anamneesin tärkeä osuus, mistä suku on kotoisin!! Espoo ei ole oikea vastaus, koska esim. Espoossa on ollut maksimissaan 16000 asukasta. Reijo Norio: Suomi-neidon geenit.
- Huom. maahanmuuttajat ja pakolaiset tulevat aivan erilaisesta geenimaailmasta…talassemiat, välimerentauti, infektiot, rabies…tosin näistä suvuissa ei kerrota lääkärille syitä useita. Usein vaan ei ole tietoa.

PYYDETYT TUTKIMUKSET	
TAUTIASSOSIAATIOTUTKIMUS	**FARMAKOGENEETTINEN TUTKIMUS**
☐ SPRV 5323 B -HLA-Addisonin tauti, DNA-tutkimus	☐ SPRV 5336 B -HLA-Abakaviiri-yliherkkyys, DNA-tutkimus
☐ SPRV 3604 B -HLA-B*27, DNA-tutkimus (KL 3075)	
☐ SPRV 5326 B -HLA-Basedowin (Gravesin) tauti, DNA-tutkimus	☐ SPRV 5338 B -HLA-Allopurinoli-yliherkkyys, DNA-tutkimus
☐ SPRV 5337 B -HLA-Behcetin tauti, DNA-tutkimus	
☐ SPRV 5325 B -HLA-diabetes tyyppi 1, DNA-tutkimus	☐ SPRV 5350 B -HLA-Amoksisilliini-klavulaani-happo, DNA-tutkimus
☐ SPRV 3627 B -HLA-keliakia, DNA-tutkimus (KL 4640)	
☐ SPRV 5329 B -HLA-korioretinopatia (Birdshot), DNA-tutkimus	☐ SPRV 5341 B -HLA-myelodysplastinen oireyhtymä, DNA-tutkimus
☐ SPRV 5322 B -HLA-krooninen autoimmuunihepatiitti, DNA-tutkimus	
☐ SPRV 5373 B -HLA-lastenreuma, DNA-tutkimus	☐ SPRV 5384 B -HLA-Flukloksasilliini-maksatoksisuus, DNA-tutkimus
☐ SPRV 5327 B -HLA-multippeliskleroosi, DNA-tutkimus	
☐ SPRV 5334 B -HLA-myasthenia gravis, DNA-tutkimus	☐ SPRV 5385 B -HLA-Karbamatsepiini-yliherkkyys, DNA-tutkimus
☐ SPRV 5328 B -HLA-myyräkuume, DNA-tutkimus	
☐ SPRV 5303 B -HLA-narkolepsia, DNA-tutkimus (KL 4881)	**Muu HLA-tutkimus, mikä**
☐ SPRV 5331 B -HLA-nivelreuma, DNA-tutkimus (KL 4801)	
☐ SPRV 5332 B -HLA-psoriasis, DNA-tutkimus	Lisätietoja
☐ SPRV 5330 B -HLA-reaktiivinen artriitti, DNA-tutkimus	
☐ SPRV 5333 B -HLA-Reiterin tauti, DNA-tutkimus	
☐ SPRV 5324 B -HLA-selkärankareuma, DNA-tutkimus	Näyte: 1 x 7 ml EDTA-verta
☐ SPRV 5335 B -HLA-Sjögrenin oireyhtymä, DNA-tutkimus	

Mitokondriotaudit

- Suos potilassivu I Mitonchondrial Medicine I Helsingin Yliopisto: https://www2.helsinki.fi/fi/tutkimusryhmat/mitochondrial-medicine/potilassivu.
- Mitokondriotaudit – Neuroliitto. Nijmengen Centre for Mitochondrial Disorders, suomennus 2015 Pirjo Isohanni ja Anu Wartiovaara
- Missä iässä tahansa, mikä elinjärjestelmä/kombinaatia -tahansa esim. aivotauti,maksa, diabetes, myoclonus epilepsia, halvauskohtaukset, silmälihasheikkous, sensorineuraalinen kuulovika, lihasheikkous,huono kuormituksen sieto, liikkeiden koordinaatiohäiriö, ataksia….n kpl eri oireita ja löydöksiä
- Laktaatti/pyryvaatti/polkupyöräergometria/EMG/lihasbiopsia/geenitestit

Nukkumisongelmat ja Chiari

- Uniapnea: nenä-nielu ahdas eli obtruktiivinen uniapnea (OSA), sentraalinen uniapnea (CSA), sekamuotoinen uniapnea, Cheyne-Stokes hengitys (CSR). Laitteet CPAP, BPAP, BPAP+IMV ja ASV
- Vammoihin (TBI, whipelash, WAD) liittyvät unihäiriöt ja uniapnea (usein sentraalinen)
- Bruksismilla on neurologinen tausta, voi olla normaalia fysiologiaa
- Chiariin (aivorunko kompressio) liittyy merkittäviä uniongelmia ja sentraalista uniapneaa 67,4-75%. Tilanne voi pahentua post op. Adaptive Servo Ventilation l. ASV-laite (ei sovi tietyille potilaille esim. NYHA 2-4)
- Osa ongelmista voi olla myös niskaperäisiä. Osalla on kielirisa.
- Tavallinen unitutkimus ei riitä. Tarvitaan laaja unitutkimus. Keuhkopkl, neurologi ja neurokirurgi

Unitutkimuksessa rekisteröidään aivojen sähköistä toimintaa, silmänliikkeitä, purentalihasten aktiviteettia, nenän ja suun hengitysilmavirtausta, rintakehän ja pallean hengitysliikkeitä, kuorsausta, veren happikylläisyyttä, sydämen rytmiä ja syketaajuutta sekä jalkojen lihasaktiviteettia ja nukkumisasentoa. Tutkimuksesta tallennetaan myös kuva ja ääni.

Laajalla unitutkimuksella voidaan tutkia

- pitkäaikaisen unettomuuden syitä
- unen keston kokemisen häiriötä
- erilaisia unihäiriöitä eli parasomnioita
  - havahtumishäiriöt: sekavuushavahtuminen, unissakävely, yölliset kauhukohtaukset
  - unen ja valveen välisiin muutoksiin liittyvät häiriöt: pään ja vartalon rytmiset liikkeet, unissapuhuminen
  - REM-unen parasomniat: unihalvaus, REM-unen käyttäytymishäiriö
  - hampaiden narskuttelu eli bruksismi
- unenaikaista levottomat jalat -oireyhtymää ja raajojen jaksottaista liikehdintää

POTS (voi olla myös EDS, ME yhteydessä)

- Posturaalinen ortostaattinen takykardia, alaryhmät, suolisto,brainfog
- ortostaattinen koe RR- ja pulssivaste makuulla ja seisomaan nousun jälkeen, TILT-testi, RR-vrk-rekisteröinti, rytmivalvuri, älykellot, Oura-sormus
- D-vit tasot, ADH, munuaiset, sydämen johtoradat, elektrolyytit, virtsan elektrolyyttikoostumus, Du- Na, Ca, K, Cl
- Ivabradine, midodrine, phenylefedrin, mineralocorticoidi, nesteytys
- Huom unihäiriöt ja sentraalinen uniapnea liittyvät usein whipelashvammoihin samoin bruksismi

Tethered cord syndrome (TCS) –liekaantunut ydin

normaalisti verisuonet, lihakset, hermot, selkäydin, kalvot jopa ydinjatkos mukautuvat liikkeisiin. Liike/muodonmuutos ei aiheuta oireita.

Useista syistä ko liike/palautuminen voi häiriintyä: infektiot, prolapsit, kiinnikkeet, stenoosit, kasvaimet, vammat, leikkaukset jne…

TCS on pääosin synnynnäistä esim. selkäytimen jatke –filum terminale, hermostoputken sulkeutumishäiriöt,meningomyeloceale, ontelot, rakkulat.

MRI, CT, myelografia, UÄ.llä lapsilla voi nähdä ytimen liikkeen

MRI, CT, funktiokuvaukset

- Mri maaten, toiminta ei näy, kipu ei näy, voi olla väärä negatiivinen jos oireita ei ole makuulla. Ei sovi toiminnallisten häiriöiden diagnostiikkaan. Voi ottaa kantaa vain siihen, että sopiiko liikkumattomaan makuutyöhön vai ei.
- Pään MRI: ontelot, aivolisäke, nielu, yläniska hienosti, näkö- ja kuuloh, aivot jne, aivopaine, pään alueen ,likvorivuodot. Rutiinikaularanka MRI huono yläniskassa.
- Upright Mri-toiminta, Medserena, hyvät lausunnot kuvien kera, maaten otettu mri kuvaus voi antaa ihan eri tulokset chiarissa kuin pystymagneetti!!!
- CT ja kartiokeila näyttää luut paremmin samoin ligamenttikalkit yms
- Kompressio CT, kaksoiskontrasti CT
- Taivutus rtg niska ja lanneranka (OMT mukaan taivutuksiin!!!). Yläniskan taivutus erikseen? (rtg-hoitajien koulutus ?) Taivutus mri ennen chiari oper?
- Kartiokeila –rotaatiot, open mouth kuvassa näkyy C1/2 rotaatio hyvin

Recumbent

Upright

The recumbent scan is from a patient with neck pain (being treated conservatively) who developed transient parasthesia and drop attacks. The upright scan revealed a slight disc protrusion at C5-6 but a much more significant position-related downward herniation of the cerebellar tonsils and brainstem compression against the odontoid process that was not visible when the patient was in the recumbent position. The correct surgical approach to this patient , a posterior fossa decompression, could be decided only after the UPRIGHT® MRI successfully visualized the Chiari malformation that accounted for the patient's "drop-attacks".

Yläniskan variantteja

- Kuppimainen c0/c1, jyrkkä etureuna c1, avoin takareuna c1, condylys tertius, laakea c0/c1, eriparia c0/1
- C1/2 variantit, eri paria huom trabekulaatio ja nivelpintojen kohdistus erottaa traumaattisen ja synnynnäisen, kulmavaihtelee, itse keskittävä, rotaatiot Fielding-Hawkins rotatory subluksation classification (I-IV). 3D hahmottaminen.
- densin ja C1 niveltymä, korkea, keskellä, matala
- Dens: lyhyt, pitkä, vino, kärki taaksepäin, paksut ligamentit
- Crowned dens – kalkkikehä, per os kortisoni
- Clivo-aksiaalinen kulma, pitkä clivus, densin ja kallonpohjan välinen etäisyys, ero flexio/extensio,

Yläniskan 3D kartiokeila,KKTT, Cone beam TT

- Istuen
- Vähäinen säderasitus (vastaa lentoa Helsinki –Jyväskylä)
- Huipputarkka, luun sisäinen rakenne näkyy, trabekulaatio, osteoporoosi diagnoosi
- Useita kuvankäsittely mahdollisuuksia
- 3D tulostus
- Uutta liikkeen 3D arviointi

Hyvä CO/C1, vakaa

C1 jyrkkä etureuna, takareunaa ei ole, C0 voi luistaa taaksepäin?

Tämä esitetty usein anatomian kirjoissa, huom. C1 luukakenteessa isoja onteloita

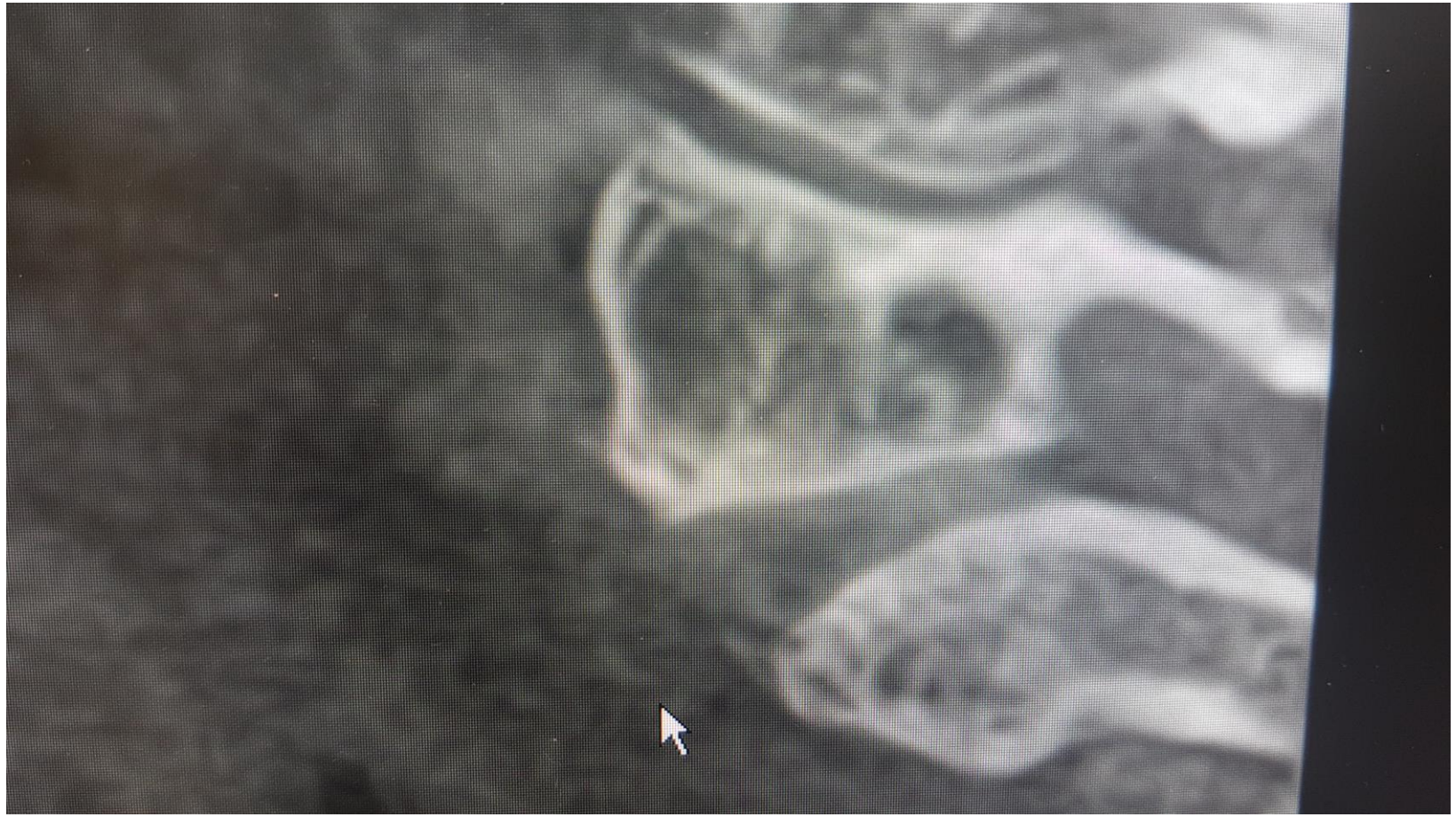

C1/2 rotaatio tai anatominen variantti

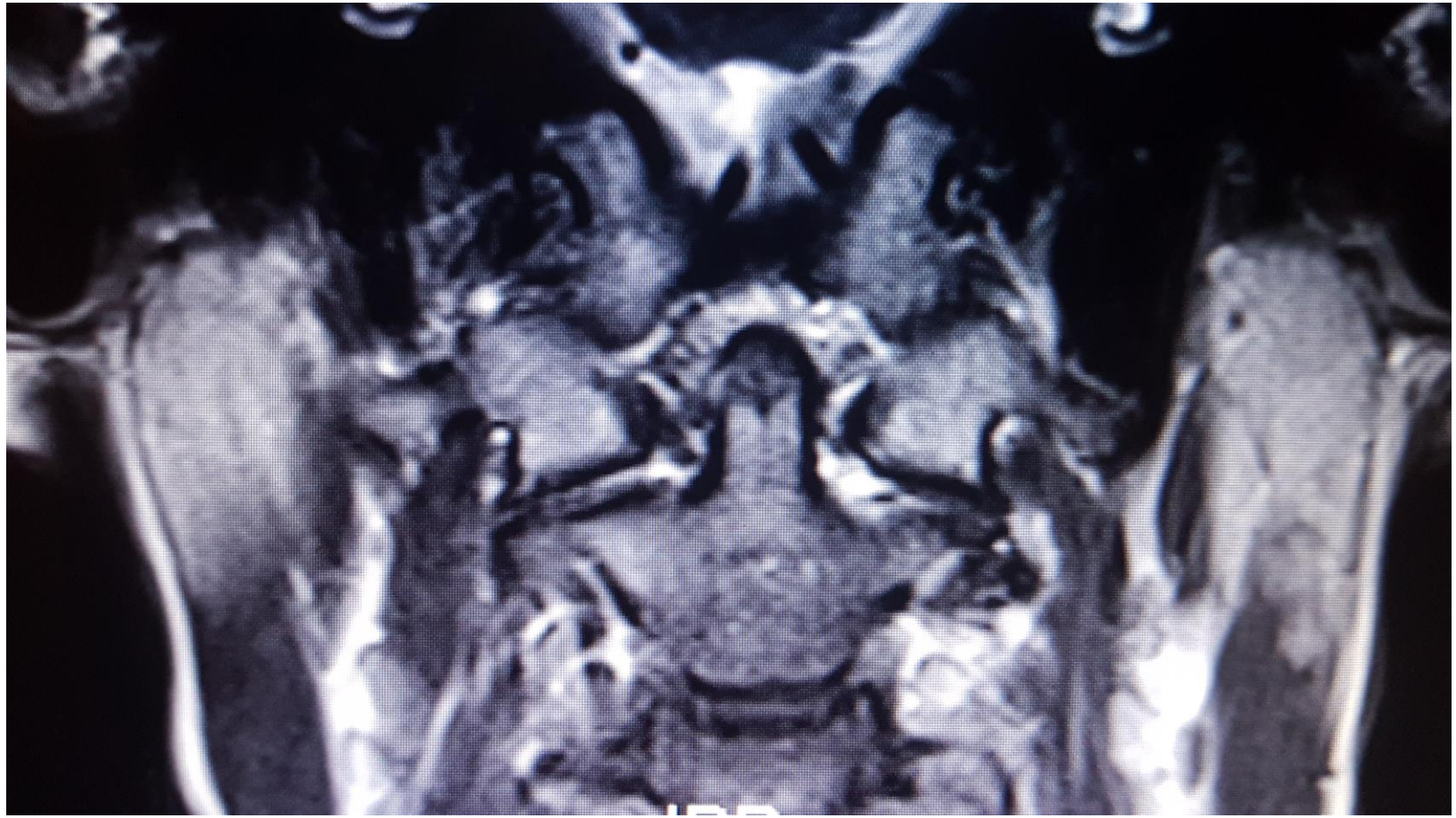

Pitkä dens, korkea c1/c2, takakaaret yhdessä ?

Kalkkimuutoksia ligamenteissa, ikä 40 v.

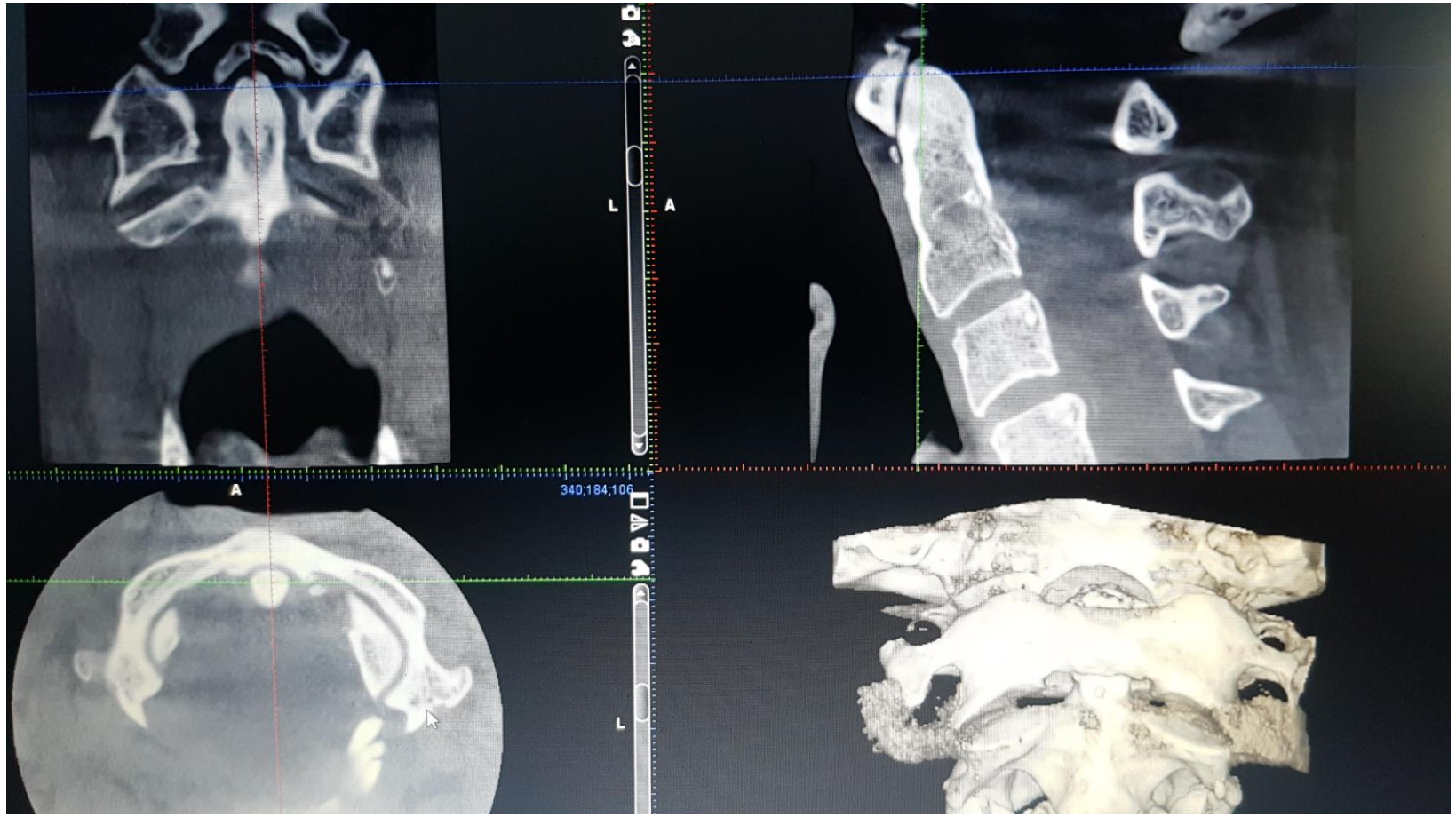

Poikkeva dens ja c1, ligamentti silta kallonpohjaan

Tulehdusmuutoksia, reuma

Poikkeava kallonpohja, tulehdusmuutoksia

C2 anatominen variantti

Piiiitkä dens

Kilpirauhasen ca

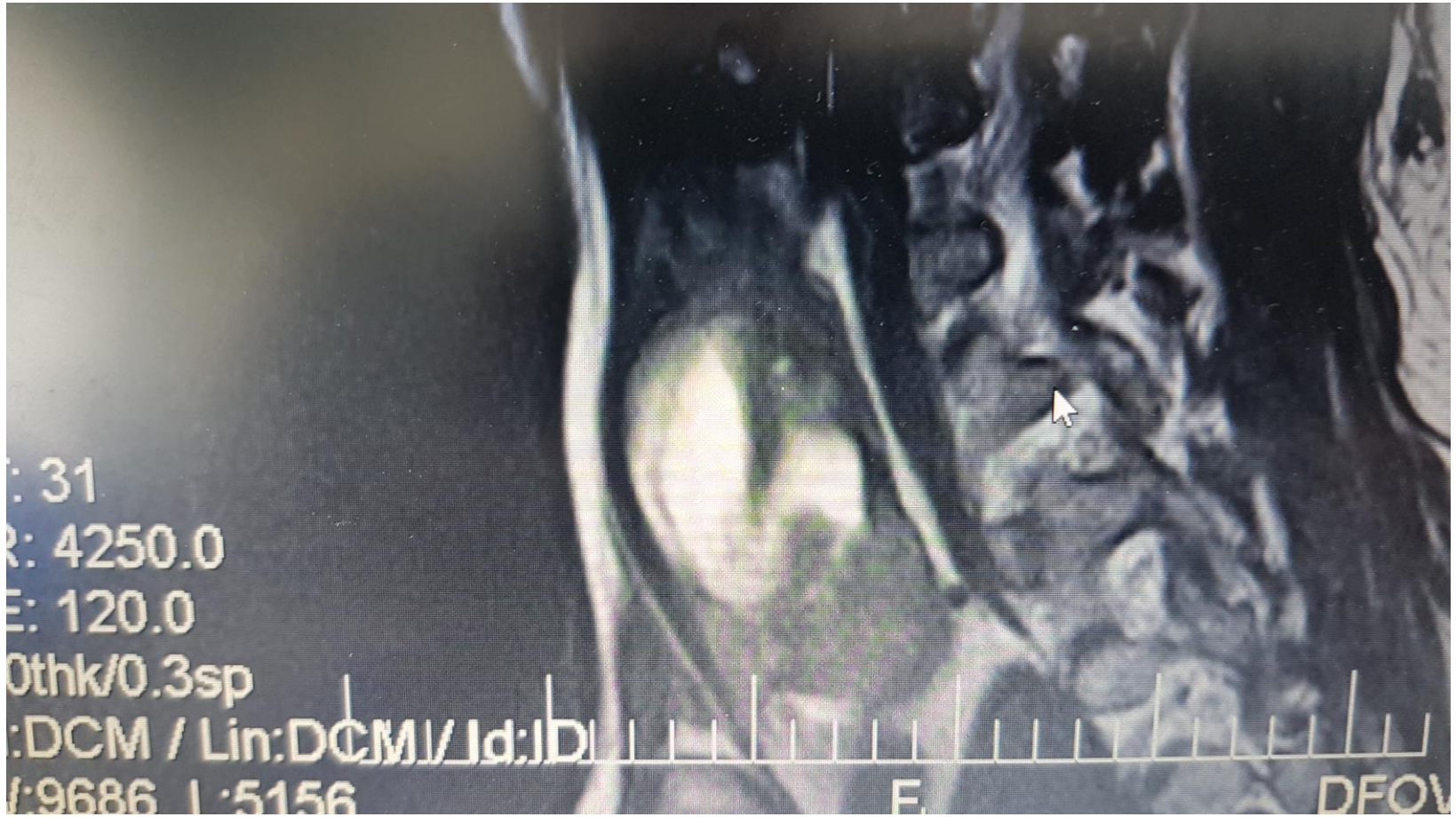

Choanapolyyppi, kielirisa

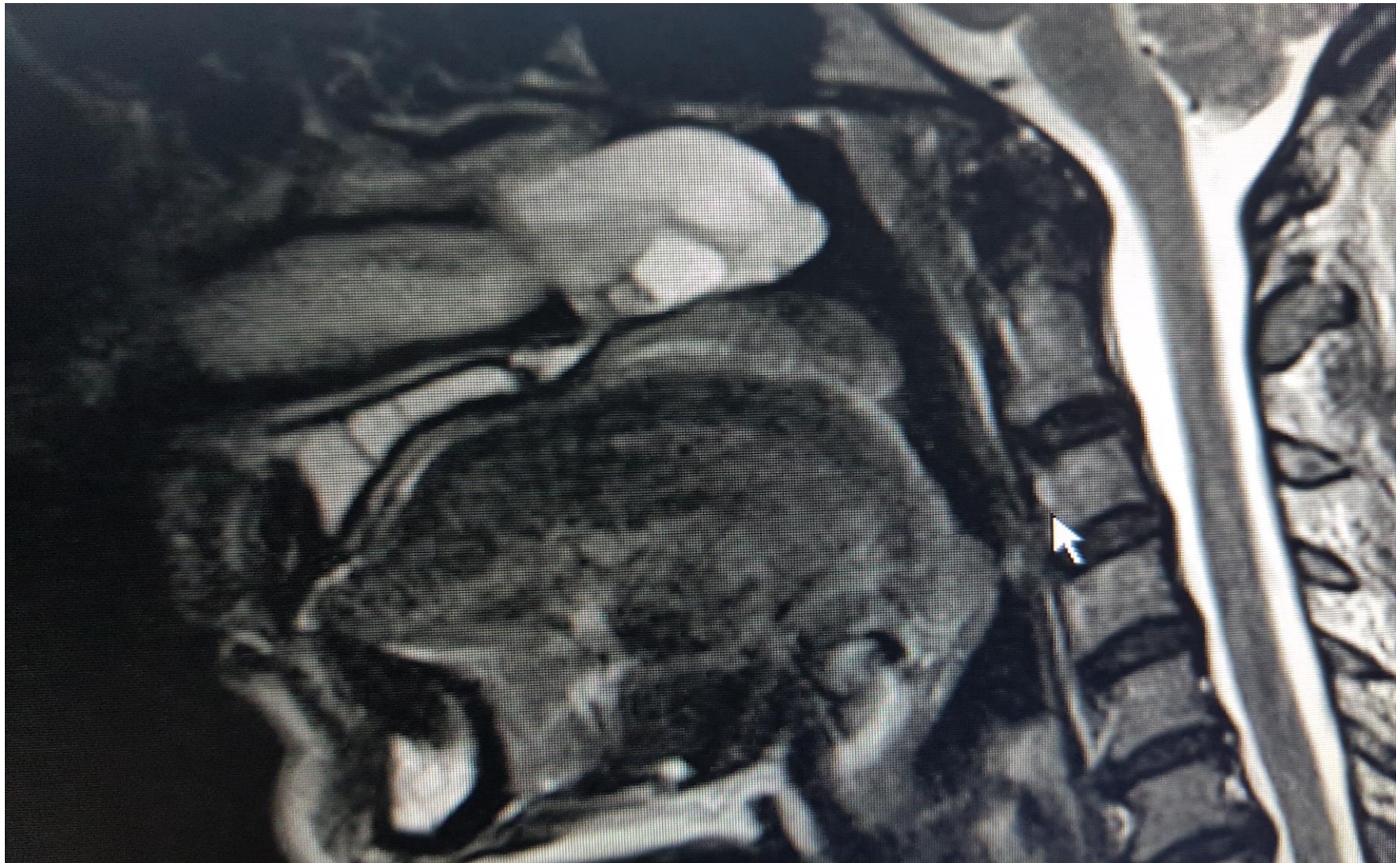

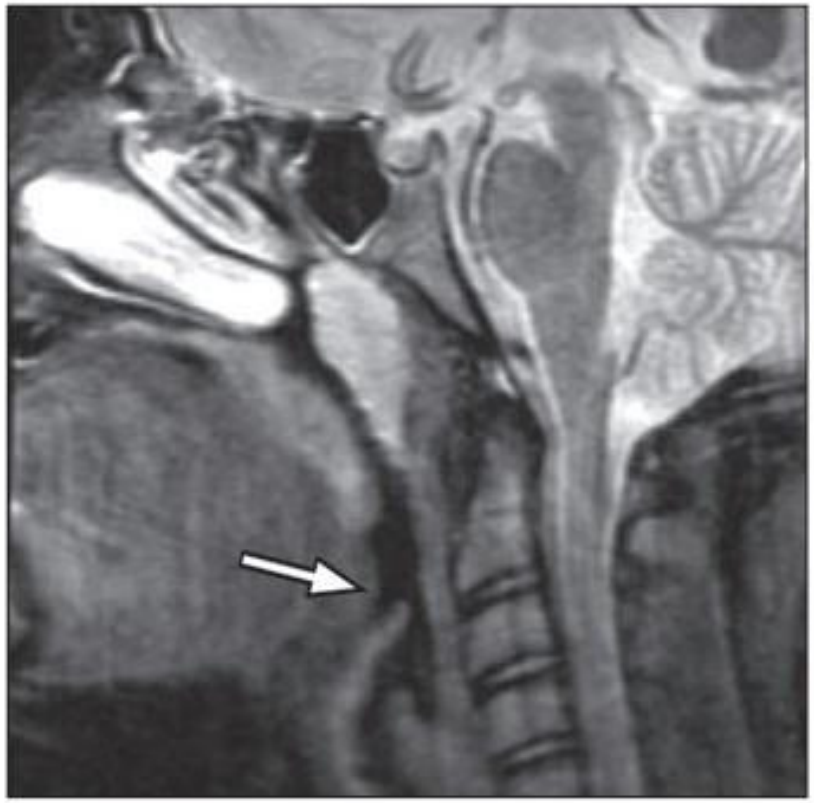

Fig. 1—Nonvisualized lingual tonsils in 12-year-9 month-old girl. Sagittal fast spin-echo inversion recovery image shows no bright signal in expected location of lingual tonsils (*arrow*).

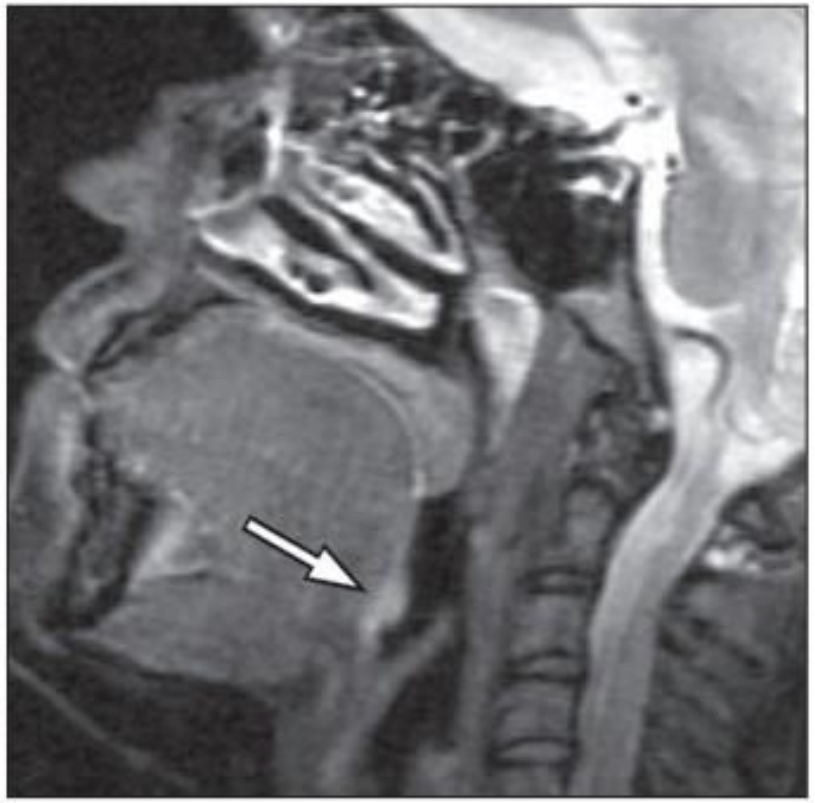

Fig. 2—Visualized and measurable lingual tonsils in 17-year-9 month-old girl. Sagittal fast spin-echo inversion recovery image shows measurable lingual tonsils (*arrow*), which measure 5 mm.

Fig. 3—Markedly enlarged lingual tonsils in 16-year-old boy. Sagittal fast spin-echo inversion recovery image shows markedly enlarged lingual tonsils (*arrows*), which measure 15 mm.

Korkea C1 ottaa kiinni fleksiossa C0, c1/2 lux.

Kalkkia ligamenteissa, c1/2 muutokset, densin takareuna, luuston trabekulaatio poikkeava

Kaikki pielessä, osteogenesis tms ???

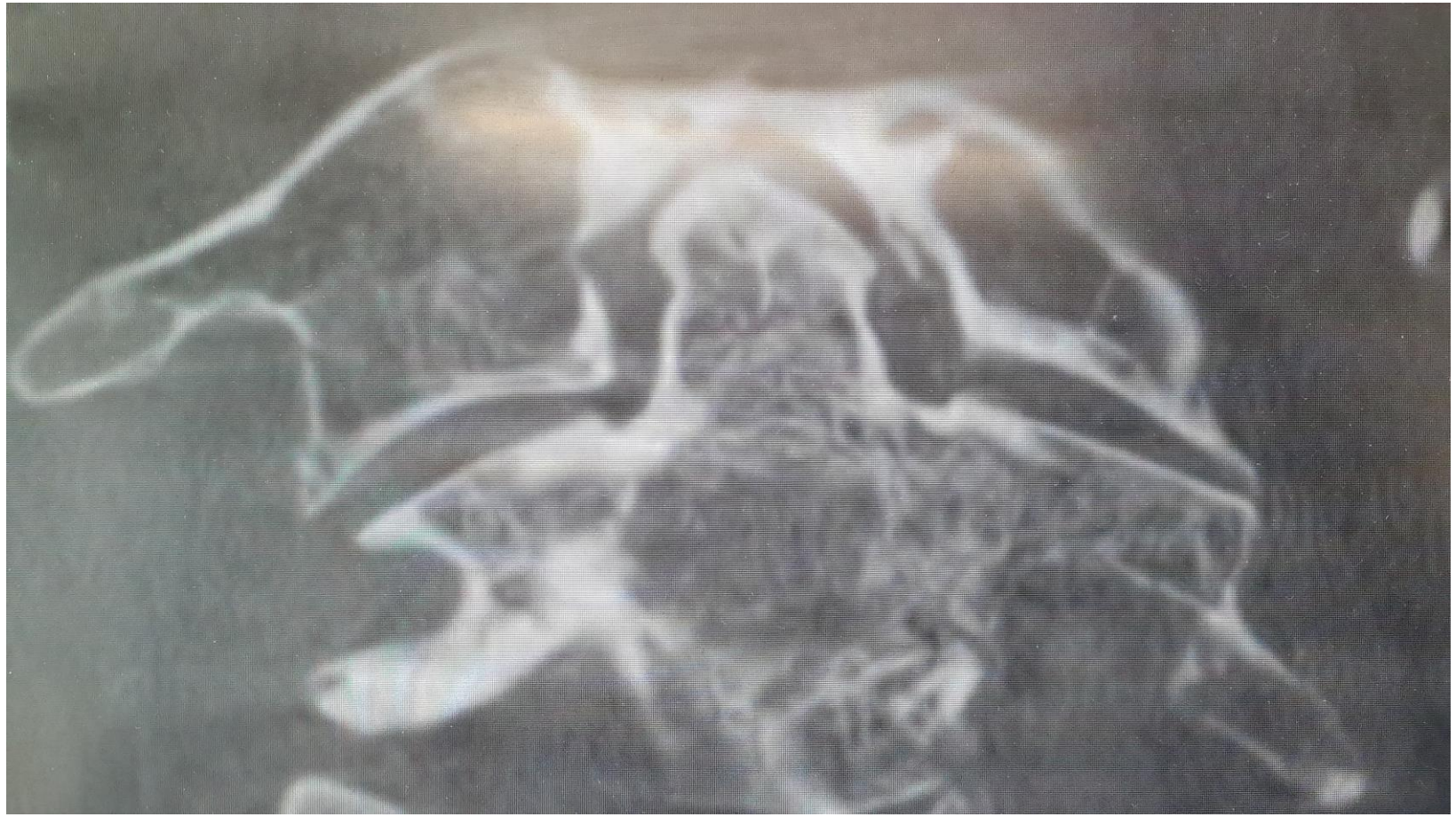

Dorsaaliganglio elektrodit

Proliferatiivinen nivelrikko C1/2

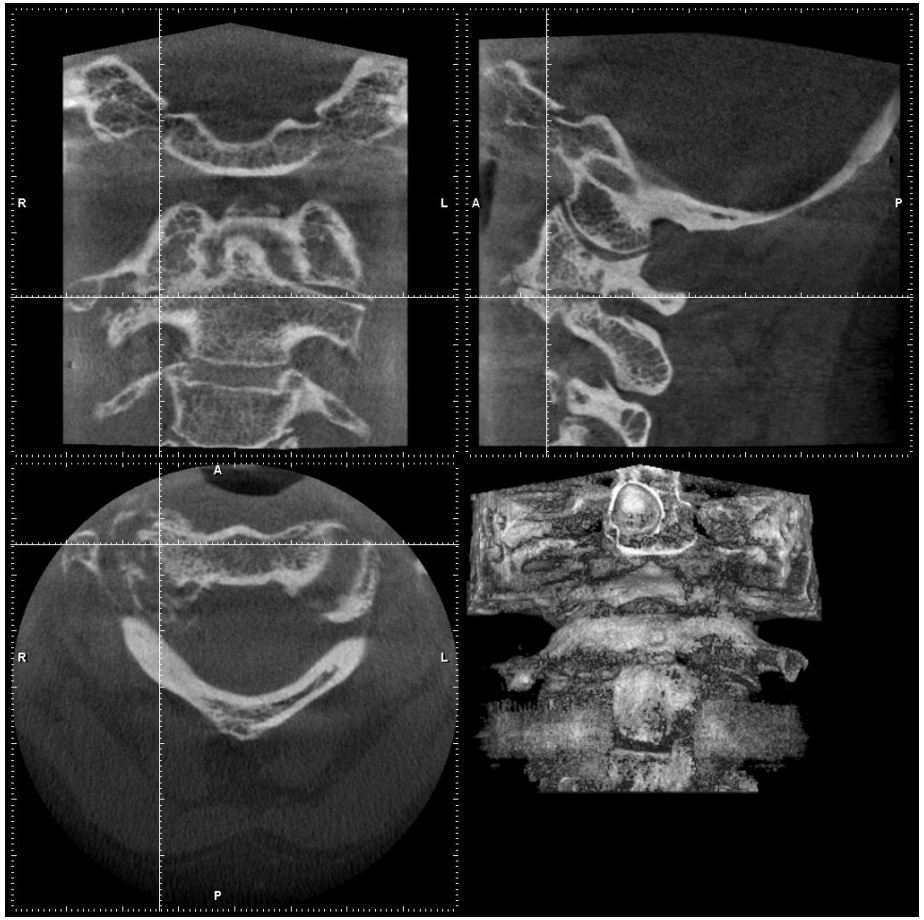

A. vertebralis aneyrysma, niskavamma 30 km/h, peräänajo

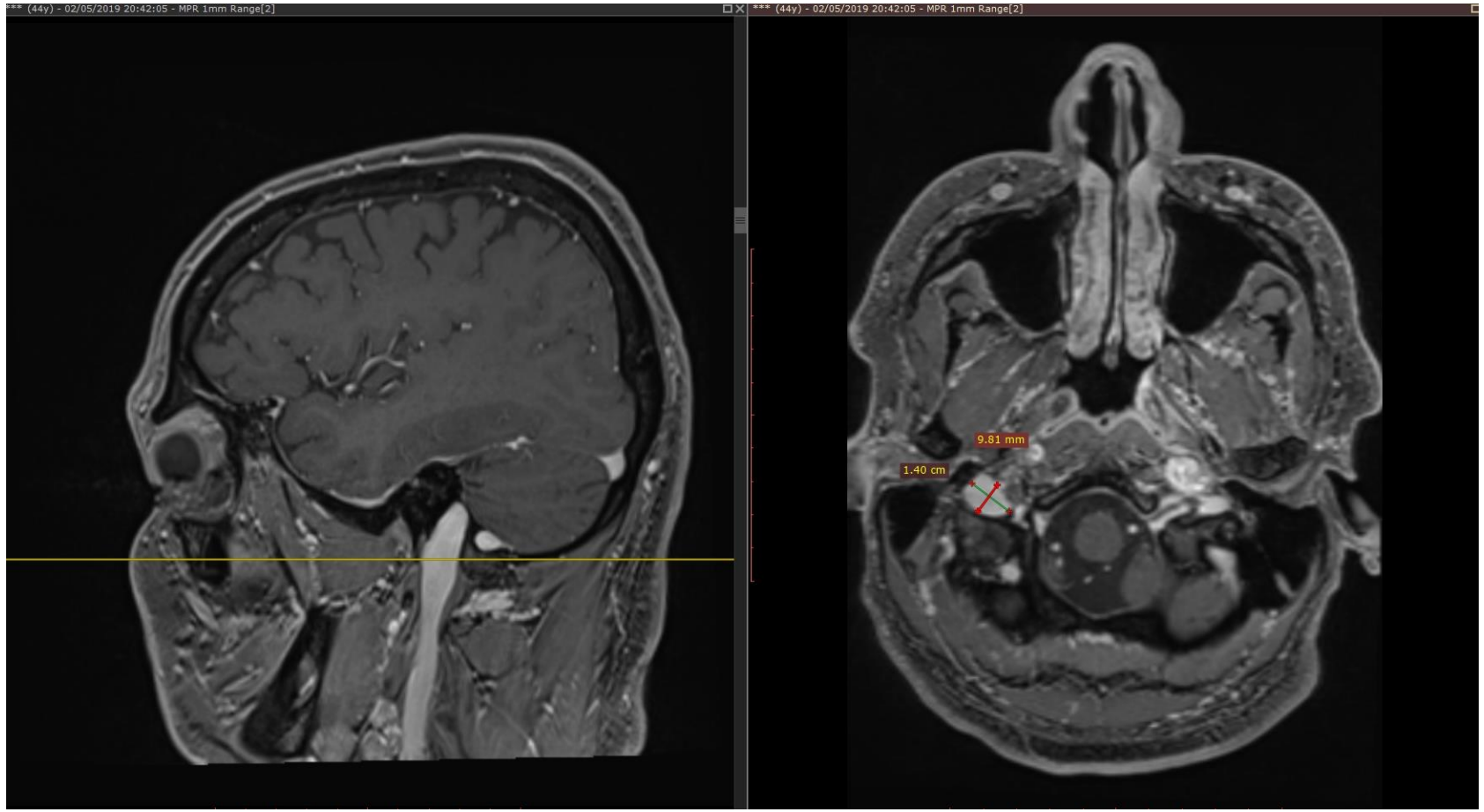

lääkehoitoja

- Baklofeeni, suun kautta tai pumpulla aivoselkäydinesteeseen
- Asetatsolamidi (aivopaine)
- Epilepsialääkkeet, unilääkkeet, diatsepaamit (rektiolit, nestemäiset suusta imeytyvät)
- Parkinsonlääkkeet
- Ketamiini per os tai iv
- Kipulääkkeet, mielialalääkkeet,b-salpaajat, per os kortisoni
- <u>Naloksoni?</u>
- <u>D-vitamiini, luusto, estrogeeni</u>

Chiari on haastava

- Näiden potilaiden (lapset, aikuiset) diagnostiikka, hoito ja seuranta pitäisi keskittää.
- Tarvitaan neurologien, neurokirurgien ja radiologien yhteistyötä
- Kansainvälinen yhteistyö ja konsultointi on tärkeää
- Seuranta tulisi järjestää samoin kuin selkäydinvamma pkl tai vastaava
- Nämä potilaat tarvitsevat myös osaavaa fysioterapiaa ja toimintaterapiaa, apuvälineitä läpi elämän.
- Huom vammat, nukutus fiberoskoopilla

Nalakissa, pinteessä…

Kiitoksia. Jaksamista kaikille. Huippuosaamista tarvitaan. Uutta osaamista on tullut runsaasti.