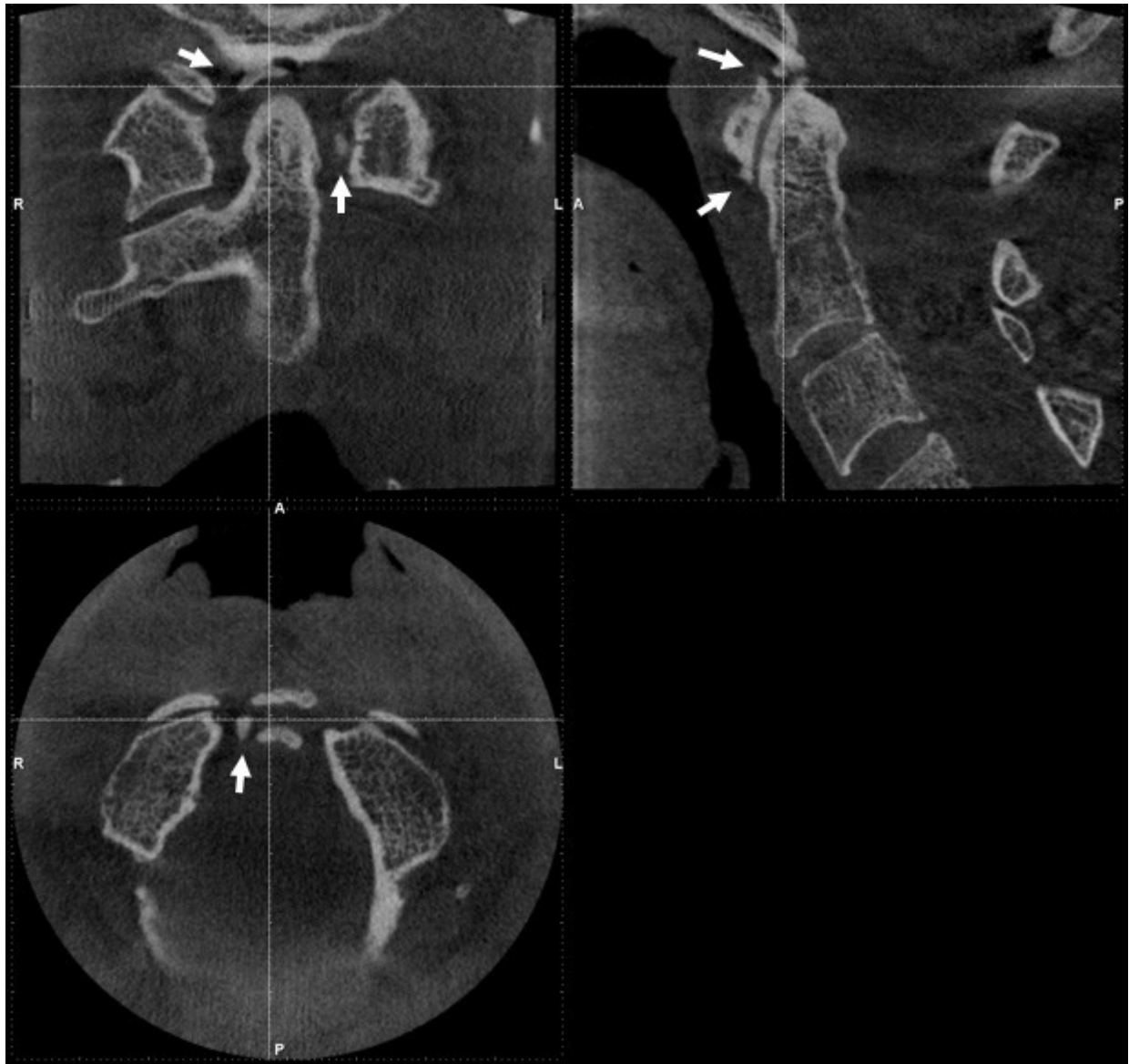
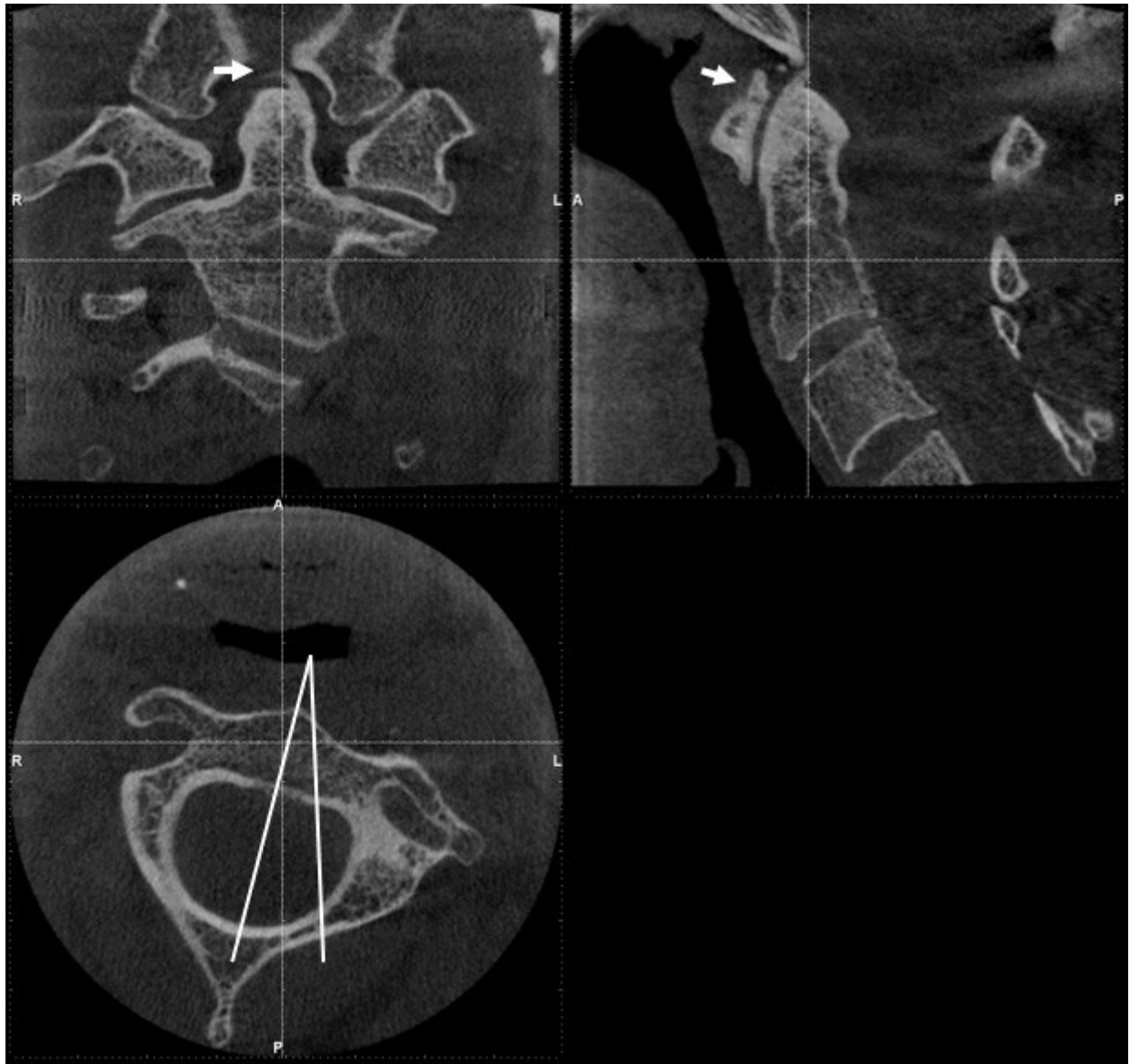
KARTIKOKEILAKUVAUS, YLÄNISKA, KALLONPOHJA-KOLMAS KAULANIKAMA

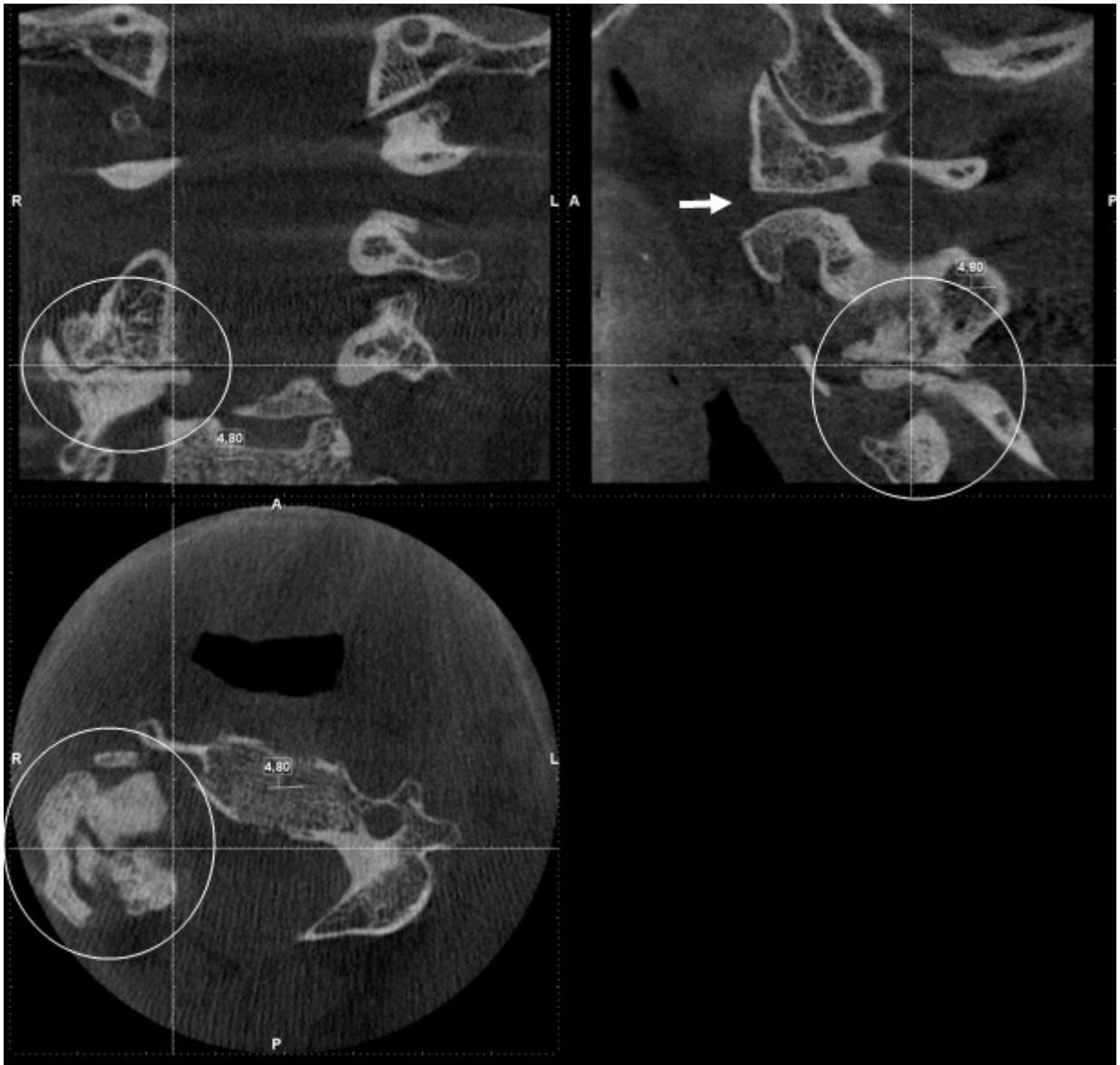


KARTIOKEIKALUVAUS 0.64 mm LEIKKEET.

tulostus 1. kuvissa näkyy ligamenttiavulsiomurtumien jälkitiloja kallonpohjassa, c1 etukaaren alueella ja densin kärjen alueella. merkitty nuolilla.



tulostus 2. Kuvissa näkyy ligamenttiavulsiomurtumien jälkitiloja (nuolet) ja C2 nikaman huomattava rotaatio eli kiertymä.



tulostus 3. Oikean C2/3 fasetin pirstaleisen "räjähtäneen" kompressiomurtuman jälkitila (ympyrä), tämä on aiheuttanut c2 kallistuman ja rotaation, c1/2 subluksaatio (nuoli).

niskavammojen diagnoosi selvisi CT:llä vasta 8 v myöhemmin, kartiokeilakuvaus potilaan ollessa 52 v.